Homöopathie in Onkologie?

Helmut Retzek
Vöcklabruck

Ausbildung

- 1979-84 HTL für Biochemie / Wien
- 1984-1991 Uni-Forschung Wien / Edmonton
  - 6 Pubmed-Publications | 17 Impact-Pts
- 1994-97 Turnus-Arzt LKH Vöcklabruck
- 1997 – 2008 Homöopathie-Praxis
  - Artikel, Buchbeiträge, Zeitschrift, Seminare
- ab 2008 sukzessive Weiterbildung
  - AK, Ortho, Präventiv, Palliativ, Hormon, Meso, Glady, …
- 2012-2014 Paracelsus-Klinik Dr. Rau
- 2014 Dr. Douwes / Bad Aibling
- 2016 IPT (Insulin Potentiated Therapy)
- 2016 Dr. Yoshiaki Omura, BDORT – NY/LA

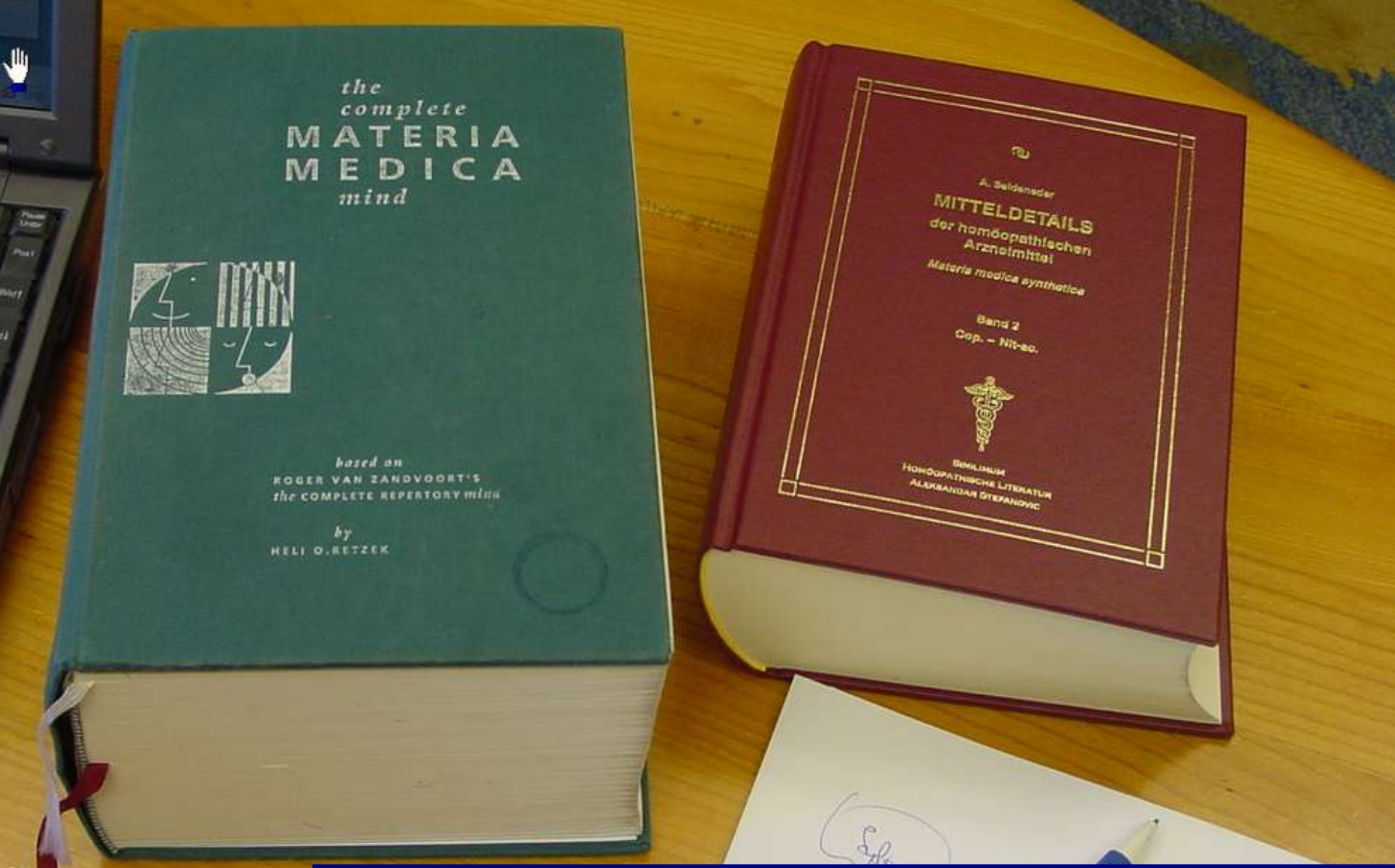

- **1998** Niederlassung **in Vöcklabruck**
- **bis Sept15: 7850 Patienten - 918 Krebs**

PROGRAMM 80min 14^h-15^{30}

- Homöo-Onkologie History – 30'
- „alte Fälle“
  - nur Homöopathie +/- Schulmed.
- „neue Fälle“
  - mit ADJUVANTIEN
  - Übersicht über Adjuvantien
- NEU: RAC, BDORT, IPT
  - Demonstration RAC
- Take Home – einige "Anwendungen"

Illustrative Fälle

- **nur skizziert - tw. Videos**
- **Zusammenschau - „PRINZIPIEN ableiten“**

- **Demonstration und Auflockerung**

Staging von Patienten

- Stadium I: (T1, T2) ohne LK / Metastasen
- Stadium II: (T3, T4) ohne LK / Metas
- Stadium III: T1-T4 **mit 1-4 lokale LK**
- Stadium IV: T1-4 **> 4 LK / Fern-Metas**

Stadium IV … 5J ÜLZ ... 2%

Fälle

1. S[redacted]Huberta – Std 4 – 18j Remission
2. "[redacted]Fr. Gerber - Std 4 - 1j stable / amel
3. H[redacted]inom - Std 4 - 8j Remission
4. 8[redacted]Gutenbrun" - Std4 - 4j Remission +
5. S[redacted]ristian - Stammhirn Glioblastom - 1.5j
6. M[redacted]ioblastom - 14 Jahre (Rezidiv nach 12j)
7. H[redacted]Triathleth - St4 rez. Melanom - 1.5j Remission
8. S[redacted]ika - Str4 Ov-Ca 17600 Ca125 - 18j Remission | Schulmed
9. S[redacted] Pankreas Ca Std. 2 - 2j Remission | Schulmed
10. S[redacted]xulz MC - 13 Jahre Remssion | Schulmed
11. V[redacted] - Familie - multiple Tumore - alle gesund | Schulmed
12. A[redacted]nchen - Std 4 - schöne Regression seit 3j
13. "[redacted] Schmerzen - Std 4 - Remission seit einigen Monaten
14. e[redacted]al-Metastase - massives Hämatom - Std 3b - Remission s[redacted]ten
15. C[redacted]Ca - Std 4 - 2j Palliation
16. E[redacted]ltiple Tu / Strikturen - gesund
17. A[redacted]-Vater - HCC - Regression
18. Ö[redacted]um 3b - 2j Remission
19. E[redacted]Neuroblastom - 11j Remission

Download 24.April – 5. Mai

www.homeopathy.at / frankfurt

Video Gerber – Std 4 MammaCa April 2016 - "nur Homöopathie"

History

Geschichte der Homöopathischen Onkologie

- **Hahnemann (1755-1843)**
- **60j geforscht, davon 40j Therapie CK → bis heute valide**
  - **KH = „Infektion“,**
  - **Genetik + Epigenetik**
  - **Intoxikationen**
  - **Sorgen/Kummer/Ärger..**
  - **Lebens-Stil !!!!**
- **ersten 20j UNPOTENZIERT**



Fürst Schwarzenberg

in Österreich verboten wurde, und nun erbat sich des Kaisers erfolgreichster und höchster Armeeführer als letzte Hilfe die des Entdeckers der verbotenen Heilmethode! Und Hahnemann sagte zu, verlangte aber, daß der Kranke zu ihm nach Leipzig komme. Zu einer Reise nach Österreich war Hahnemann unter keinen Bedingungen zu bewegen: seine übrigen ärztlichen Geschäfte, wie seine wissenschaftlichen Arbeiten gestatteten ihm eine längere Abwesenheit von Leipzig nicht. Wie groß muß der Ruf Hahnemanns als erfolgreicher Arzt gewesen sein, daß ein Fürst Schwarzenberg sich seiner Forderung unterwarf und sogar als Kranker die Reise unternahm, die der gesunde Arzt trotz Ehre und Geld abgelehnt hatte. Und wie stark muß das Selbstbewußtsein des Reformators gewesen sein, daß er diese Bedingungen überhaupt stellen konnte, während doch wohl die berühmtesten Universitätsprofessoren dem Rufe des Fürsten sofort willig Folge geleistet hätten!

So kam Schwarzenberg mit seinen beiden Ärzten und großem Gefolge nach Leipzig, kam diesmal als Kranker zu

- → 1817 Insult
- → Leipzig mit 6000 Leuten
- → Behandlung bei Hahnemann
- → Abbruch wegen "Aderlass"

Historisches – 1841 Orbitaltumor bei Feldmarschall Radetzky

Januar 1841 litt der 75j GRAF RADETZKY seit Oktober 1840 an einem Tumor der rechten Orbita.

Tumor, drückte Augapfel nach außen / unten.

Kaiser Ferdinand I schickte ihn zu Prof. Jäger, Wien, sowie Prof. Flarer, einem Universität Pavia.

Und mit diesen beiden war auch der Homöopathiker, DR. HARTUNG

Kaiser Ferdinand I (Habsburg Lothringen) - 1947

Orbitaltumor Radetzky

- 26. Januar 1841 ... einstimmig ... fungöser Krebs.

- Die zwei Professoren sagten, er sei unheilbar, und sie würden keine Methode kennen, mit welcher man ihn heilen könnte, und der Tod wäre nur noch eine Sache der Zeit. ...

Radetzky 4

- DR. HARTUNG ... dass es wirklich ein unheilbarer Fall war,

- ... aber er meinte, mit der Homöopathie ....

Dr. Hartung beschrieb

ein harter, graubläulicher Tumor, der die ganze Orbita ausfüllte und das Auge nach außen drückte.

Unter d Augenlid konnte man klar seine fungöse Natur (bösartige, leicht blutende Tumore) erkennen.

- **Der Augapfel wurde gegen den äußeren Canthus gedrückt und war völlig unbeweglich geworden. ...**

- **Das Auge an für sich war schmerzlos, aber es war blind.**

- **Die Augenlider waren gestreckt, geschwollen, schwarz und blau, und unbeweglich. ....**

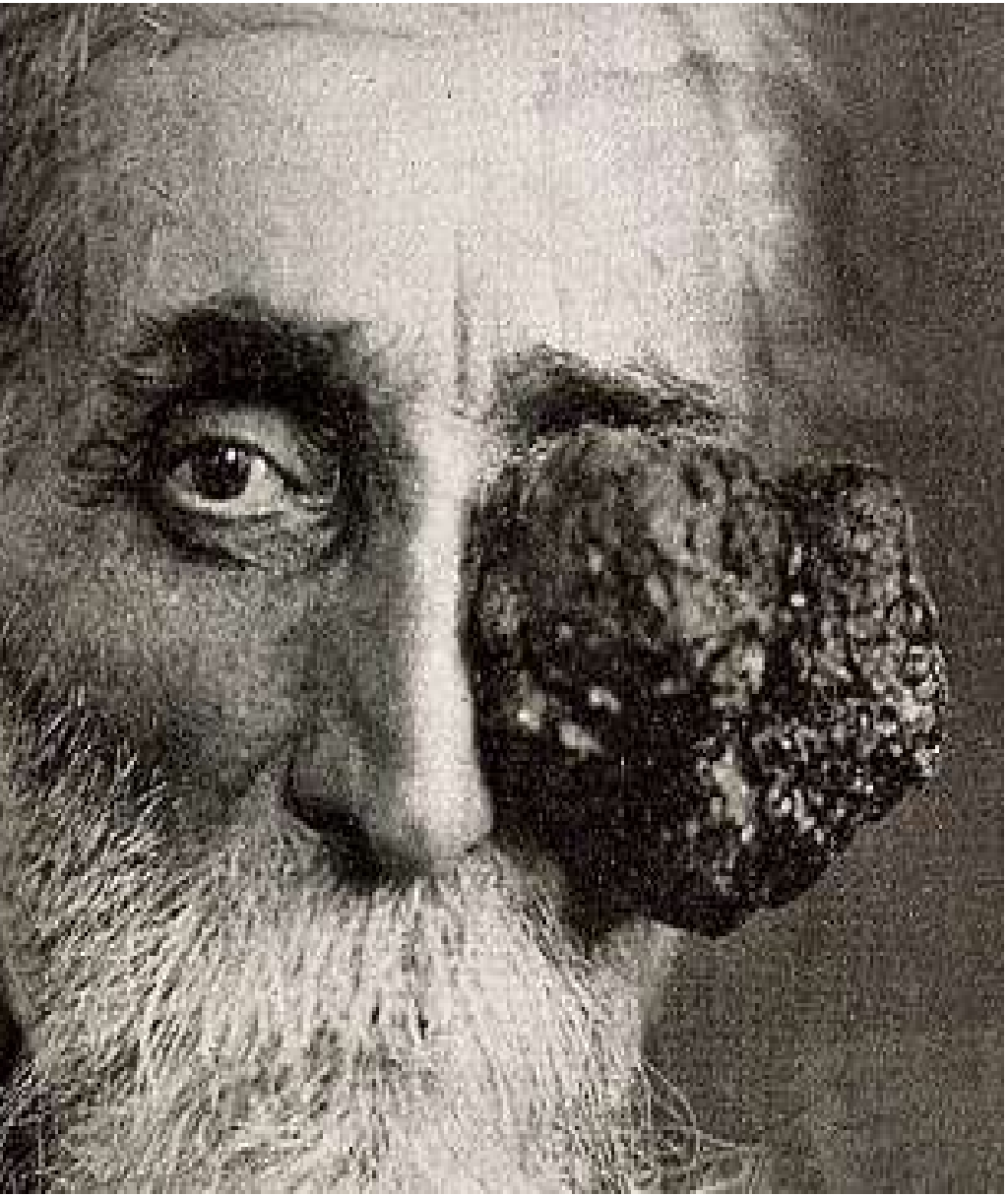

Nachdem *Arsenicum, Psorinum* und *Herpeti num* versagten, gab Dr. Hartung *Carbo animalis* (Tierkohle) C30.

Die Blutung und das Wachstum des Tumors kamen daraufhin zum Stillstand. Es folgte allerdings keine weitere Besserung.

- **... Überlegung, ... GRAF RADETZKI ... Soldat von Beruf war .... *Sycosis* wahrscheinlich.**

- **... *Thuja* (Lebensbaum) ....**

- **1 Tropfen der D30 in ein Glas Wasser, dreimal täglich.**

- **Die Schmerzen haben vollkommen aufgehört, der Tumor wurde kleiner, dann kam es aber zu eine gewissen Stillstand.**

- ***Carbo animalis*** **... wiederholt .. .Heilung schritt voran, ...** ***Carbo animalis*** **und** ***Thuja*** **im wöchentlichen Wechsel verabreicht.**

- **Am 16. März - <u>nach 6-wöchiger Behandlung</u> - hatte sich das Sarkom vollständig zurückgezogen und das Auge seine alte Stellung eingenommen - GRAF RADETZKI war vollkommen geheilt !**

Wie es weiter ging .....

- Der Feldmarschall diente .... noch **16 Jahre als Oberbefehlshaber** der österreichischen Truppen und **Generalgouverneur** des lombardisch-venetianischen Königreichs. Als solcher hat er **1848 und 1849 zwei siegreiche Feldzüge** gegen Piemont geführt.
- immer führte er seine homöopathische Feldapotheke mit (heeresgeschichtl. Museum / Wien)

Wie es weiter ging .....

- **Die Heilung RADETZKYS durch den Homöopathen war Gegenstand heftiger Auseinandersetzungen in den europäischen Zeitungen ..... vor bewußten Lügen und persönlichen Schmähungen nicht zurück.**

- **Ein persönliches Schreiben Feldmarschall RADETZKYS an die „Wiener Zeitung“ ... für Dr. Hartung ..... wurde von der Redaktion mit Rücksicht auf die Wiener medizinische Fakultät nicht veröffentlicht.**

- RADETZKY schrieb: *Der Unterzeichnete ward schon vor längerer Zeit von einem Augenübel befallen, welches im verflossenen Herbste in Folgen einer größeren körperlichen Anstrengung plötzlich so zunahm, daß er sich nicht bloß mit dem Verluste seines rechten Auges bedroht sah, sondern nach dem Charakter, den die Krankheit anzunehmen schien, sein Leben selbst Gefahr lief. So wenigstens war die Meinung zur Rate gezogener, erfahrener und geschickter Augenärzte.*
- *Unter diesen gefahrdrohenden Umständen gab ich mich mit vollem Vertrauen der alleinigen Behandlung meines homöopathischen Arztes, des k. u. k. Rathes und Dirigierenden Stabsarztes Dr. med. HARTUNG hin, und seiner Erfahrung und Wissenschaft gelang es, in verhältnismäßig kurzer Zeit mich von meinem bereits einen hohen Grad erstiegen habenden Übel zu befreien.*
- *Die Würdigung des bei dieser Kur entwickelten wissenschaftlichen Verfahrens, muß ich der ärztlichen Facultät anheim stellen, allein ich kann mich unmöglich auf einen stillen Dank beschränken, ich will, daß die Welt erfahre, welch lebhaftes Dankgefühl mich dem Manne verpflichtet, dem ich die Erhaltung meines Gesichtes und Lebens verdanke. Darum*

Vorgehensweise Fall Radetzky

- Symptomenkorrelation mit (empirischen) Arzneimittel-Lehre
- Konzentration auf TUMOR-Symptome → Arzneie mit bewährter Anti-Tumor-Potenz
- Gemüts-Symptome + Allgemeinsym Verlaufsparameter
- Öftere Gabe (täglich / m sanften Hochpoten
- Zeitnahe K passe
- tersuchen tel, Mittel durch ittel für Symptome die t abgedeckt wurden

Merksatz: Heilbarkeit hängt nicht vom Stadium oder Schweregrad des Tumors ab (Dr.Retzek)

Eli G. Jones
(1850 - 1933)

- **Euphorisierend – hunderte Fälle**
- **Bewährte Indikation**
- **Organmedizin D3-D6**
  - **Kali-mur, Lobelia-Samen, Calc-f, Sl**
    Strychn-sulph als Adjuvans
  - **Hydr-Con-Tinktur,**
  - **Hydr-Thuj-Phyt – Tinktur**
  - **Comp. Syr. Phytolacca,**
  - **Comp. Syr. Scrophularia**
- **Lokale Krebsbehandlung mit Pflaster usw**

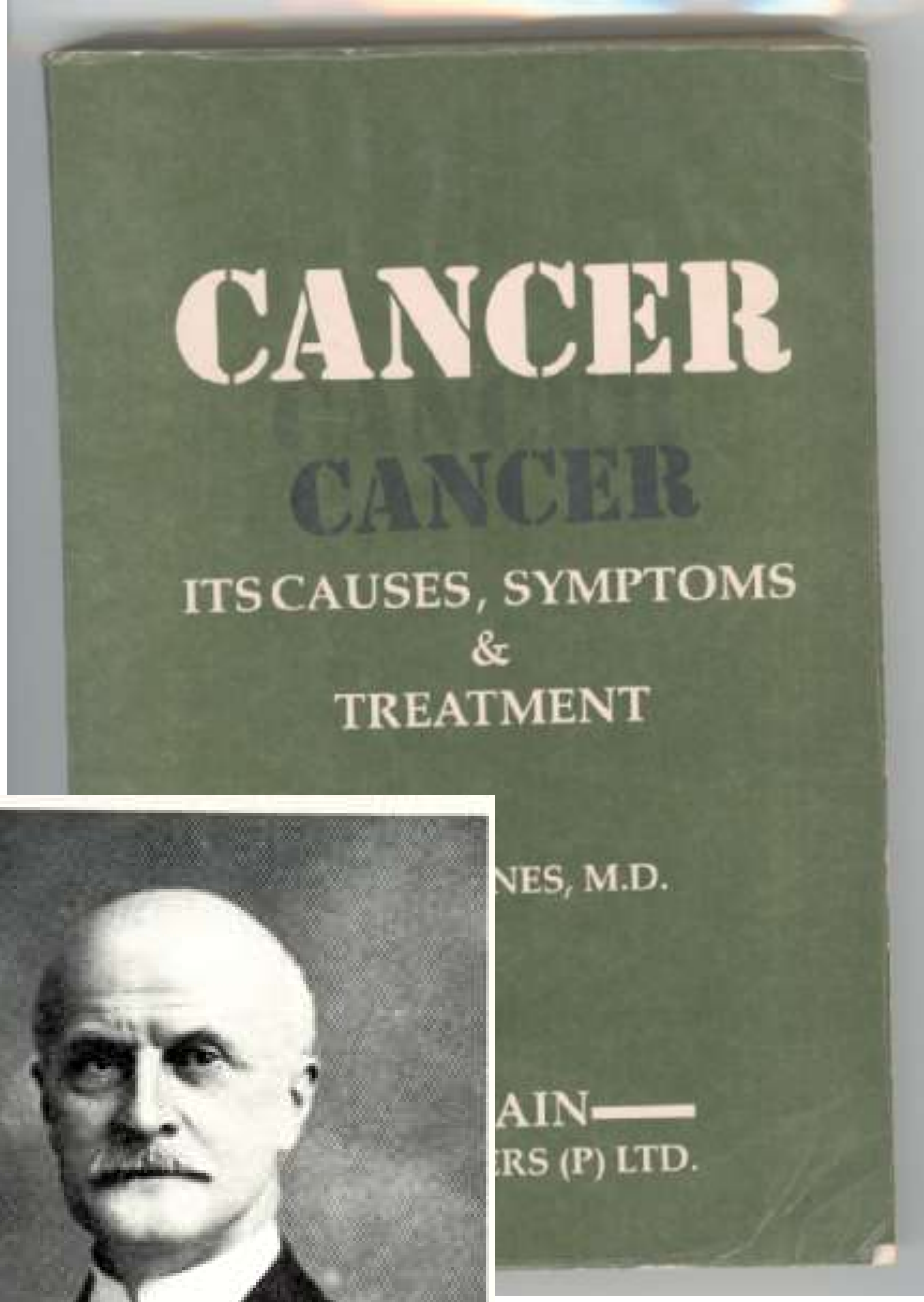



Emil Schlegel (1852 1934) - Tübigen

Spektakulär

- Path. Similes
- Seltener Konst-Mittel
- Review der Lit. seiner Zeit
- MM der Krebsarznein
- „Adjuvantien“
- „Lebens-Stil“



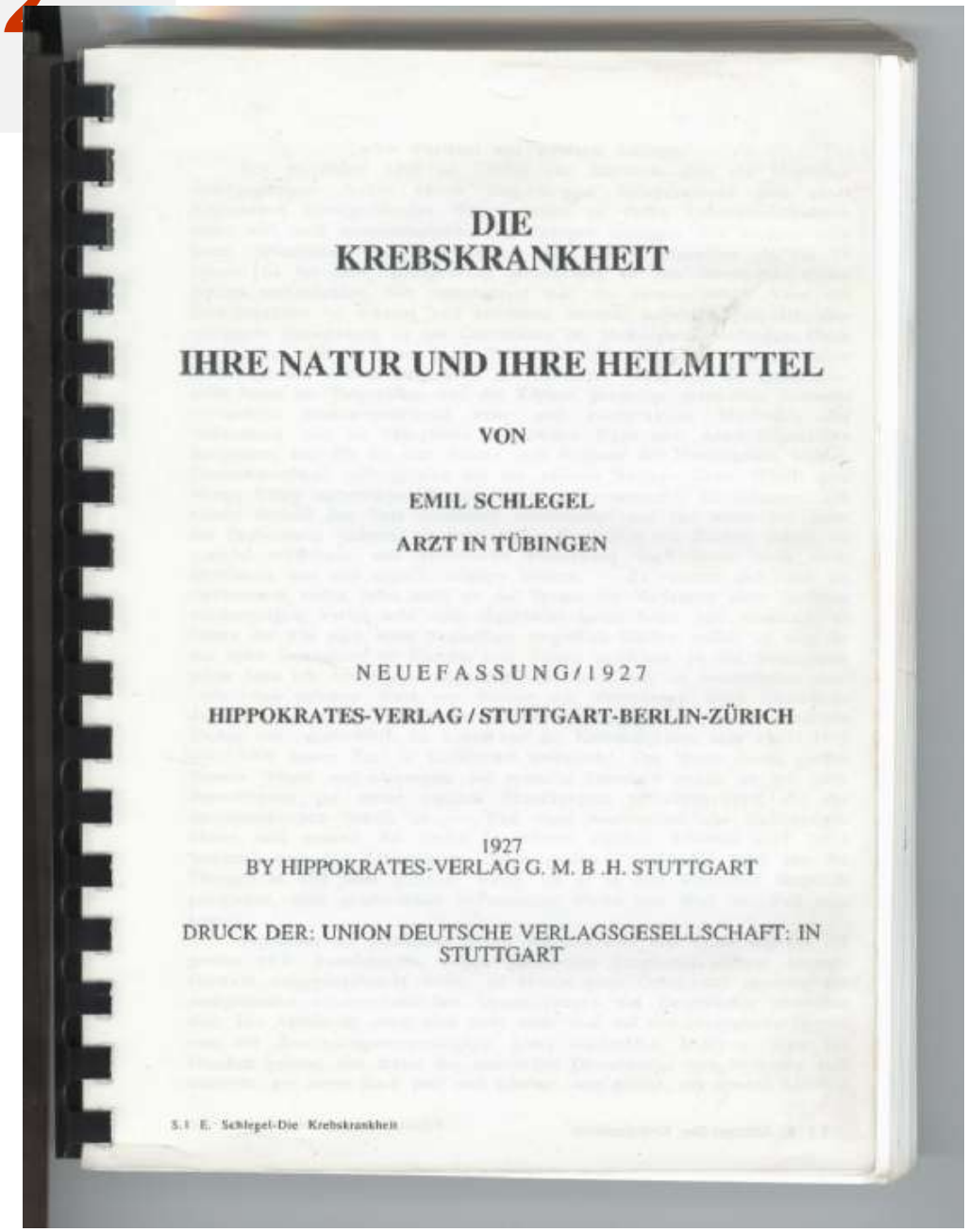

DIE
KREBSKRANKHEIT

IHRE NATUR UND IHRE HEILMITTEL

VON

EMIL SCHLEGEL

ARZT IN TÜBINGEN

NEUEFASSUNG/1927

HIPPOKRATES-VERLAG / STUTTGART-BERLIN-ZÜRICH

1927
BY HIPPOKRATES-VERLAG G. M. B .H. STUTTGART

DRUCK DER: UNION DEUTSCHE VERLAGSGESELLSCHAFT: IN STUTTGART

S.1 E. Schlegel-Die Krebskrankheit

Nach-/Kriegszeit – Siegeszug der Schulmedizin

- Zusammenbruch der Homöopathie
- wenige klassische Homöopathen
- 1980 → Homöopathie Revival als „psychologisierende Medizin“
- „klinische Homöopathie“ verachtet von Psycho-Homöopathen

- klinische Homöopathie verblieb in Händen von eigenwilligen Homöopathen - (Boe, Boger ....)

Contemporary

Dr. Dario Spinedi, Orselina - CH

- über 20 Jahre ca 2000 Patienten behandelt
- davon 67 Krebs erlitten (sollten ca 20% sein)
- 58 wurden durch ihn wd. Standard-Therapie begleitet → Langzeit-Remission
- 1997 Gründung Clinica St. Croce – Orselina (Locarno)
- 2000 Erster Vortrag: 1 Tag lang jeden Fall referiert, tw. unfassbare Verbesserungen

Dr. Jens Wurster, Orselina

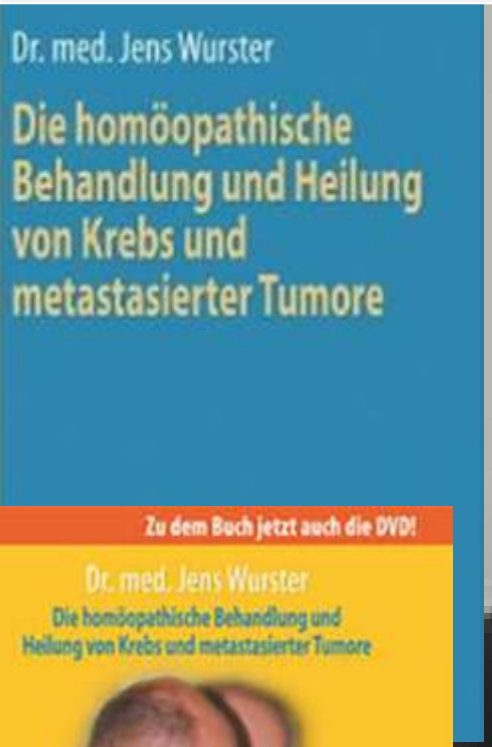

15 14:44

15 14:38

Technik
Methodik

Symptomenkorrelation – Basis der Therapie

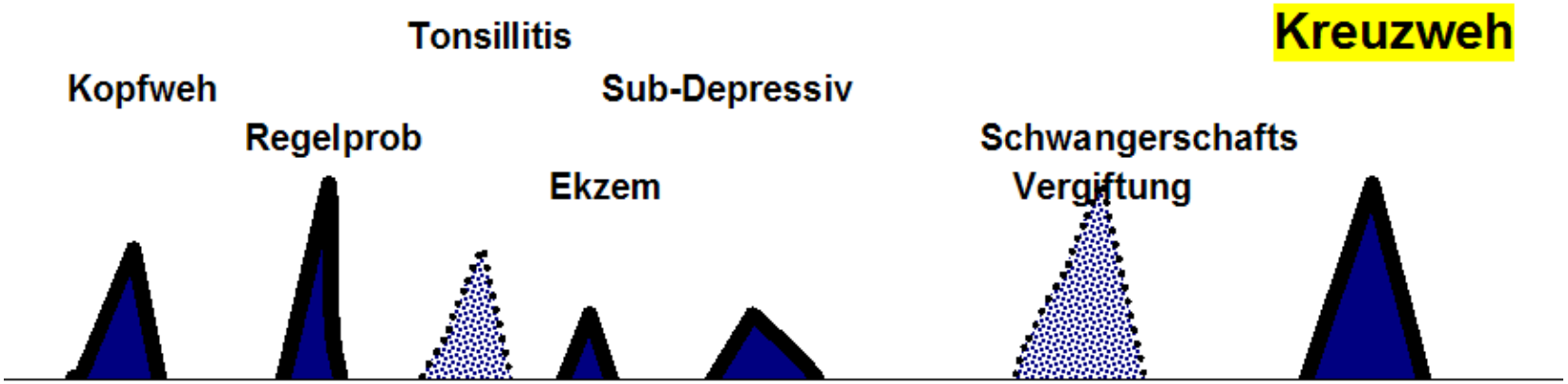

die Landschaft der Beschwerden

Wie Repertorisiert man

Gesicht - Hautausschläge - Bläschen

. **Lippen:** (95) acon. agar. ail. allox. ***Alum.***
aur-m. aur-m-n. bar-c. ***Bell.*** berb. borx. b
Carb-an. Caust. chel. chin. chinin-s. cic.
graph. hell. hep. hyos. ***Ign.*** ip. kali-bi. kal
led. lyc. m-ambo. m-arct. ***Mag-c. Mag-n***
Nit-ac. nux-v. par. petr. phos. plat. positr
Sep. sil. spig. spong. squil. ***Staph.*** SULI
. . **Fieberbläschen:** (24) ars. brom. ***Calc***
ign. ***Lac-c.*** lyc. med. melal-alt. ***Nat-m***

„Abwehr-Schwächen“

Extremitäten - Warzen

- Hände: (45) anac. *Anil*
  carc. CAUST. *Diph.* D
  Lyc. mag-s. morg-g. m
  Sel. Sep. sil. SULPH.

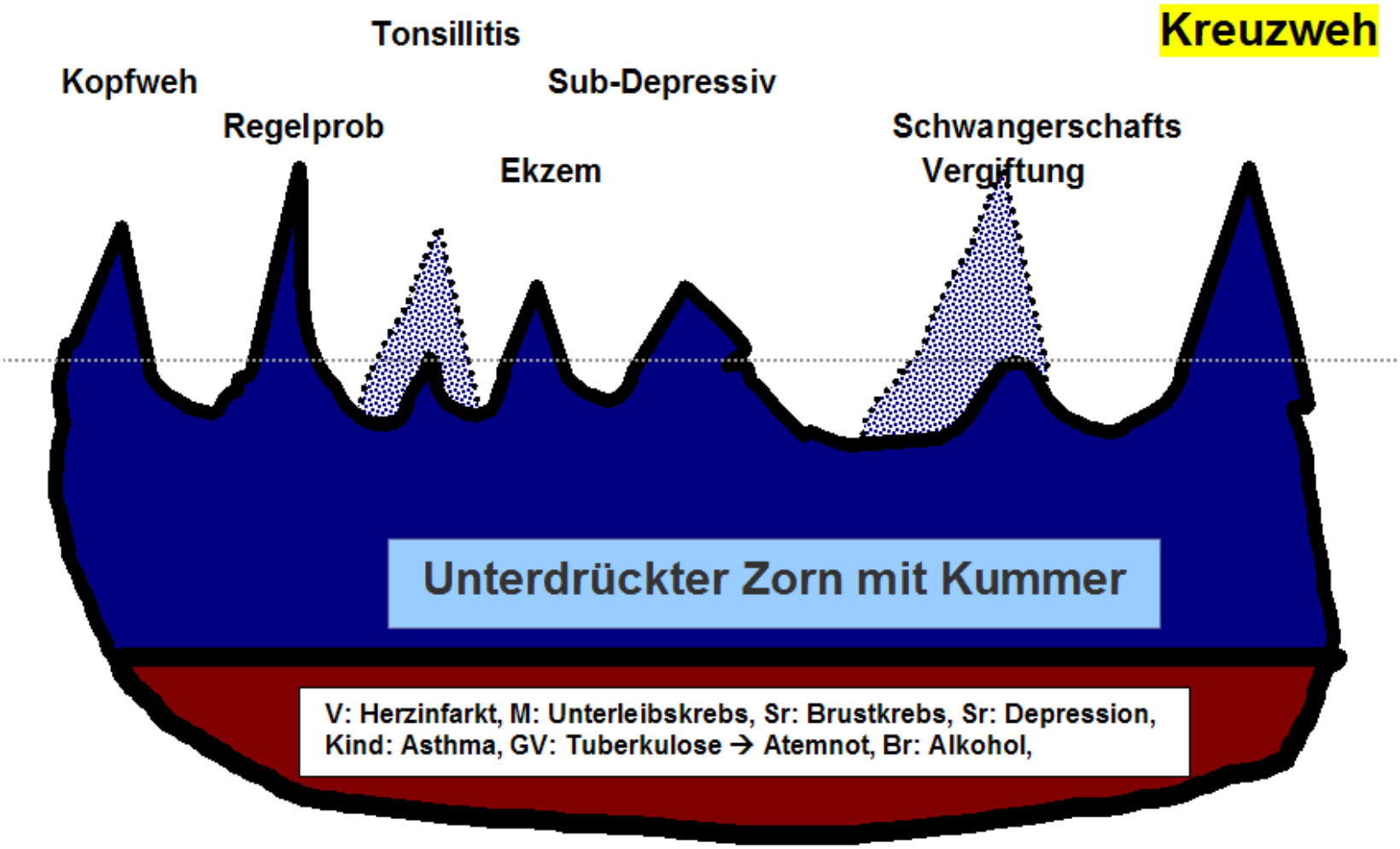
Kreuzweh
Tonsillitis
Kopfweh
Sub-Depressiv
Regelprob
Schwangerschafts
Ekzem
Vergiftung
Unterdrückter Zorn mit Kummer
V: Herzinfarkt, M: Unterleibskrebs, Sr: Brustkrebs, Sr: Depression,
Kind: Asthma, GV: Tuberkulose → Atemnot, Br: Alkohol,

Ablage 3

1. Extremitäten - Warzen - Hände (45) 1
2. Gesicht - Hautausschläge - Bläschen - Lippen (95) 1
3. Persönliches Kapitel - Temperatur Konstitution - Kalt (166) 1
4. Allgemeines - Anstrengung; körperliche - amel. (56) 1

rhus-t.	sep.	dulc.	sil.	kali-c.	ca
1	2	3	4	5	6
4	4	4	4	4	3
12	11	7	6	5	8

1. Ablage 1

1. Rektum - Hämorrhoiden - Schwangerschaft; agg. während der (17) 1
2. Weibliche Genitalien - Metrorrhagie - Frauen; bei - alten Frauen; bei (10) 1
3. Extremitäten - Nägel; Beschwerden der - spröde, brüchige Nägel usw... (51) 1
4. Kopf - Schmerz - Menses - vor - agg. (105) 1
5. Gemüt - Ruhelosigkeit - Menses - vor (33) 1
6. Weibliche Genitalien - Krebs - Uterus (119) 1
7. Extremitäten - Schmerz - Beine - Ischiasnerv - rechts (34) 1
8. Auge - Tränenfluß - Wind agg. (19) 1
9. Allgemeines - Anstrengung; körperliche - amel. (53) 2
10. Abdomen - Schmerz - Leber - Gallenkolik (62) 1
11. Kopf - Haare - Haarausfall - Stellen, an kleinen usw... (31) 1
12. Gemüt - Mitgefühl, Mitleid (95) 1
13. Allgemeines - Hitze - Hitzewallungen - Schweiß - mit (46) 1
14. Brust - Schweiß - Achselhöhlen - übelriechend (43) 1
15. Allgemeines - Essen - Sättigung; nach Essen bis zur - agg. (14) 1
16. Rektum - Stuhldrang - Essen - nach - agg. (29) 1

sep.	nat-m.	lyc.	sulph.	sil.	lach.	c
1	2	3	4	5	6	7
22	16	15	15	14	13	13
42	24	29	26	22	25	23

Klassische Homöopathie

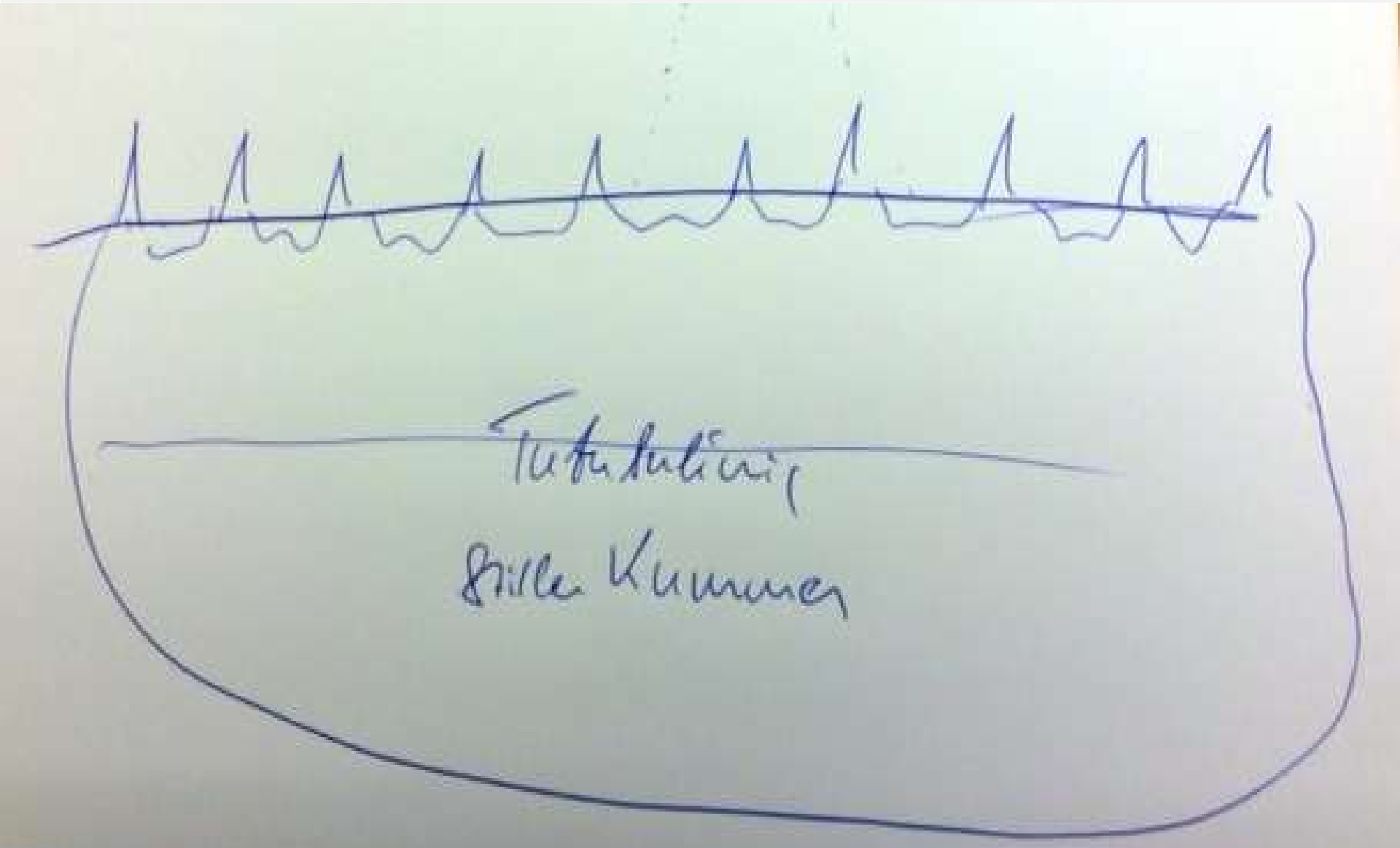

Kriterien einer BESSERUNG

- **ENERGIE steigt**
  - sonst unheilbar
- **ALLGEMEINGEFÜHL**
  - verbessert sich
- **LAUNE, EMOTION**
  - verbessern sich
- **HAUPTSYMPTOM**
  - verschlechtert → wackelig → Verbesserung
- **RETROMORPHOSE des Prozesses**
  - innen → aussen | oben → unten

Verlaufsparameter | Start-Datum 25.2.08 | 1 Reihe entspricht

Seminom → Embryonalca → Teratom

	1	2	3	4	5	6	7	8	9	10	11	12
	18.2.	1.3.	2.3.	3.3.	4.3.	5.3.	6.3.	7.3.	8.3.	9.3.	10.3.	
1. Erbrechen	10	8	7	6	5	5	4	4	4	5	4	
2. kalte Füße	10	9	7	6	5	5	4	4	4	5	4	
3. Schatten unter Augen	10	9	7	6	6	6	6	5	5	4	4	
4. Heilungsstörung Port	10	9	8	8	7	7	6	5	4	3	3	
5. Belastbarkeit gering	10	8	8	7	7	7	6	6	5	5	6	
6. Kilometer	10	/	/	/	/							
7. Gewicht	60	61	63	62	60	61	61,5	61	61	61	61,0	
8. geschwollene Füße				10	13	13	12	10	10	9	8	
9. Durchfall							10	10	7	4	4	
10. Fieber / Temperatur										37,8	36,8	
11. Blutdruck										85/50	90/65	
12.												
13. Aszites / Lymphe	10	10	/	/	13	12	12	11	10	9		
14.			Schlauch				entfernt			am		3.3
15. Energie 100 % = optimal	60	60	60	65	65	70	70	70	70	65	70	

1) Akut 2) inkohärente Strg

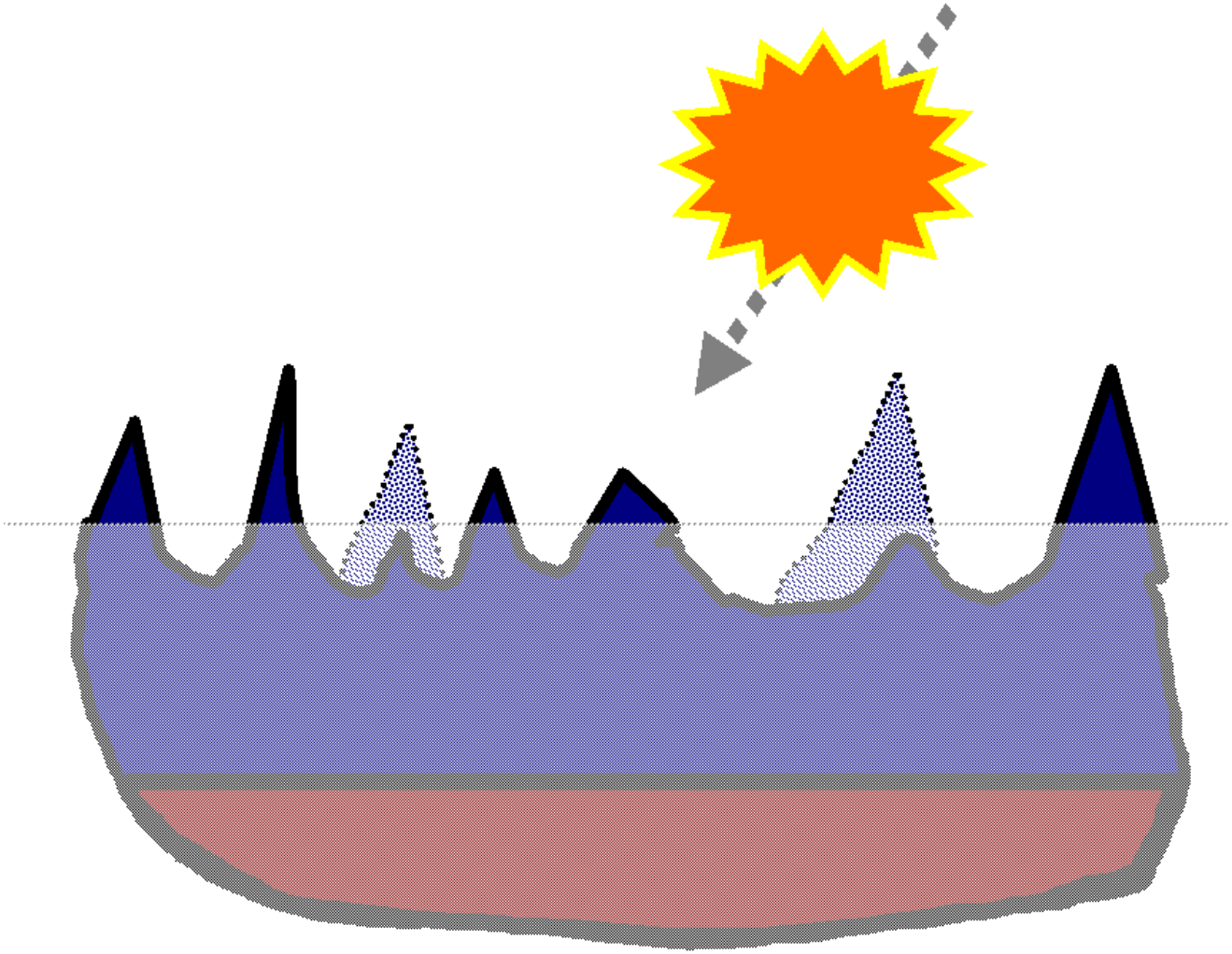

Einseitige Erkrankung (inkohärent)

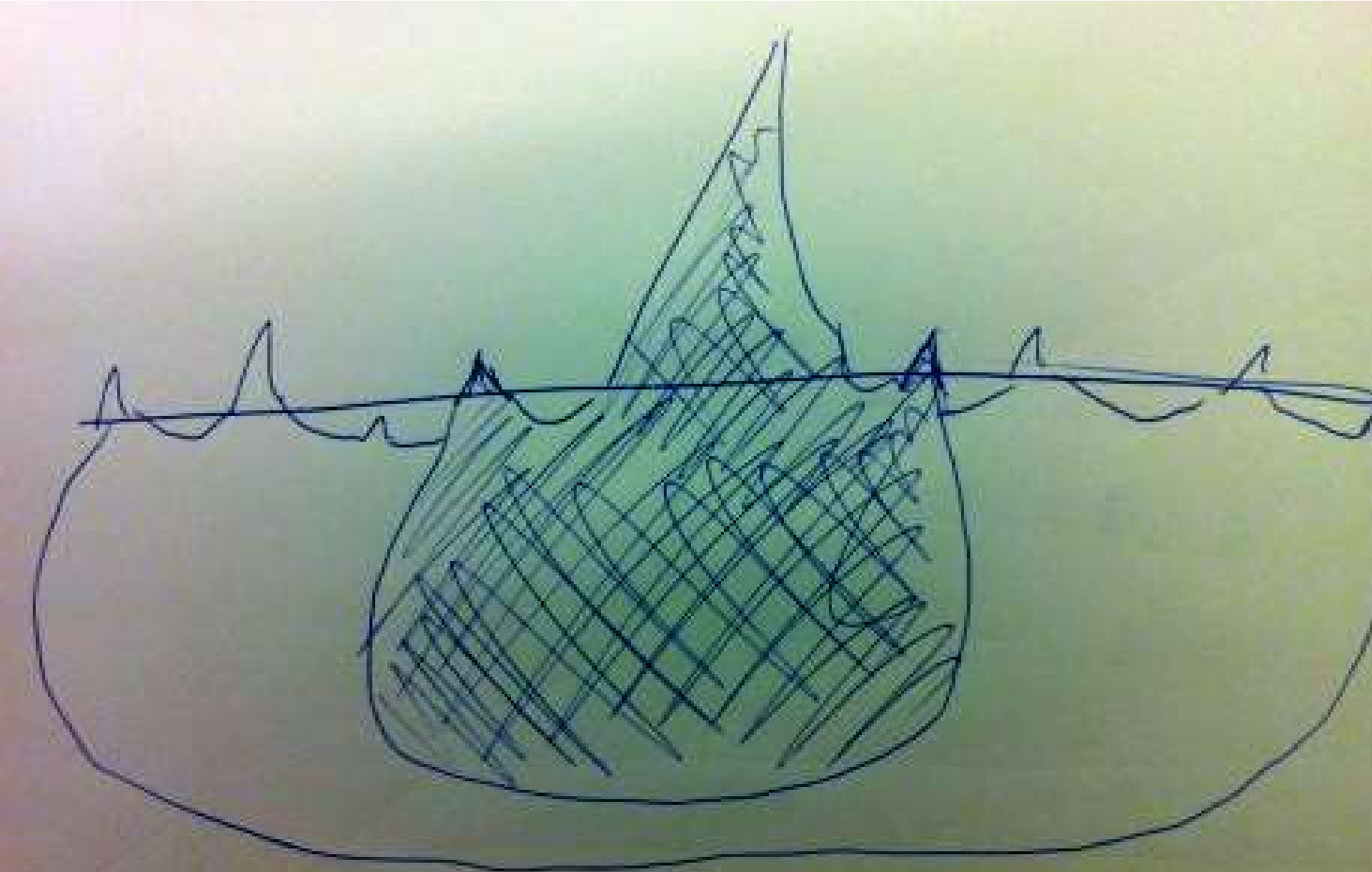

inkohärente Zustände

- mehrere Mittel
- bewährte Indikationen
- niedrige Potenzen – Tinkturen
- Adjuvantien

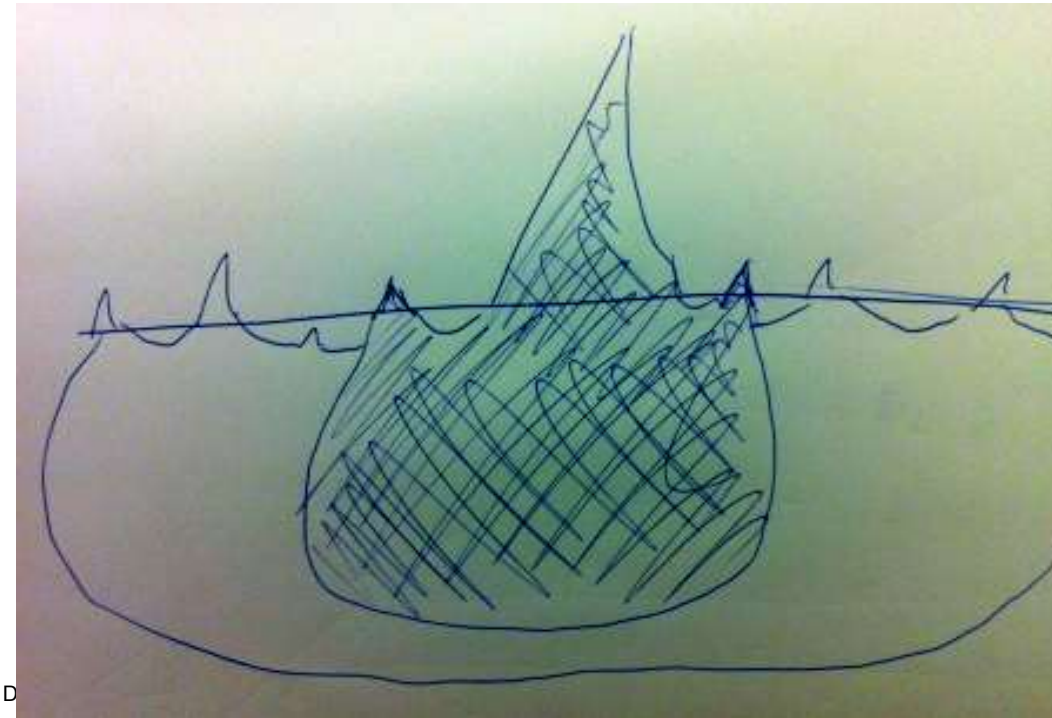

"Wirkprinzipien" von MIKRODOSEN

- C6 VERSTÄRKT die WIRKUNG
- C9 MODULIERT die WIRKUNG
- C30 BLOCKIERT die WIRKUNG

Spenglersane | Sanum-Präparate

- ANTIKÖRPER + ANTIGENE in D9
  - Präsentation an Dendriten durch "Trockenreiben"
- ANTIGENE in D6 (Sanum)

Wirkdauer von Homöopathika

- C6 / D12 1-3 Tage
- C30 3 Tage – 1 Monat
- C200 6 Wochen
- C1000 6 Wochen

Wirkdauer beachten !!

Klassische Homöopathie

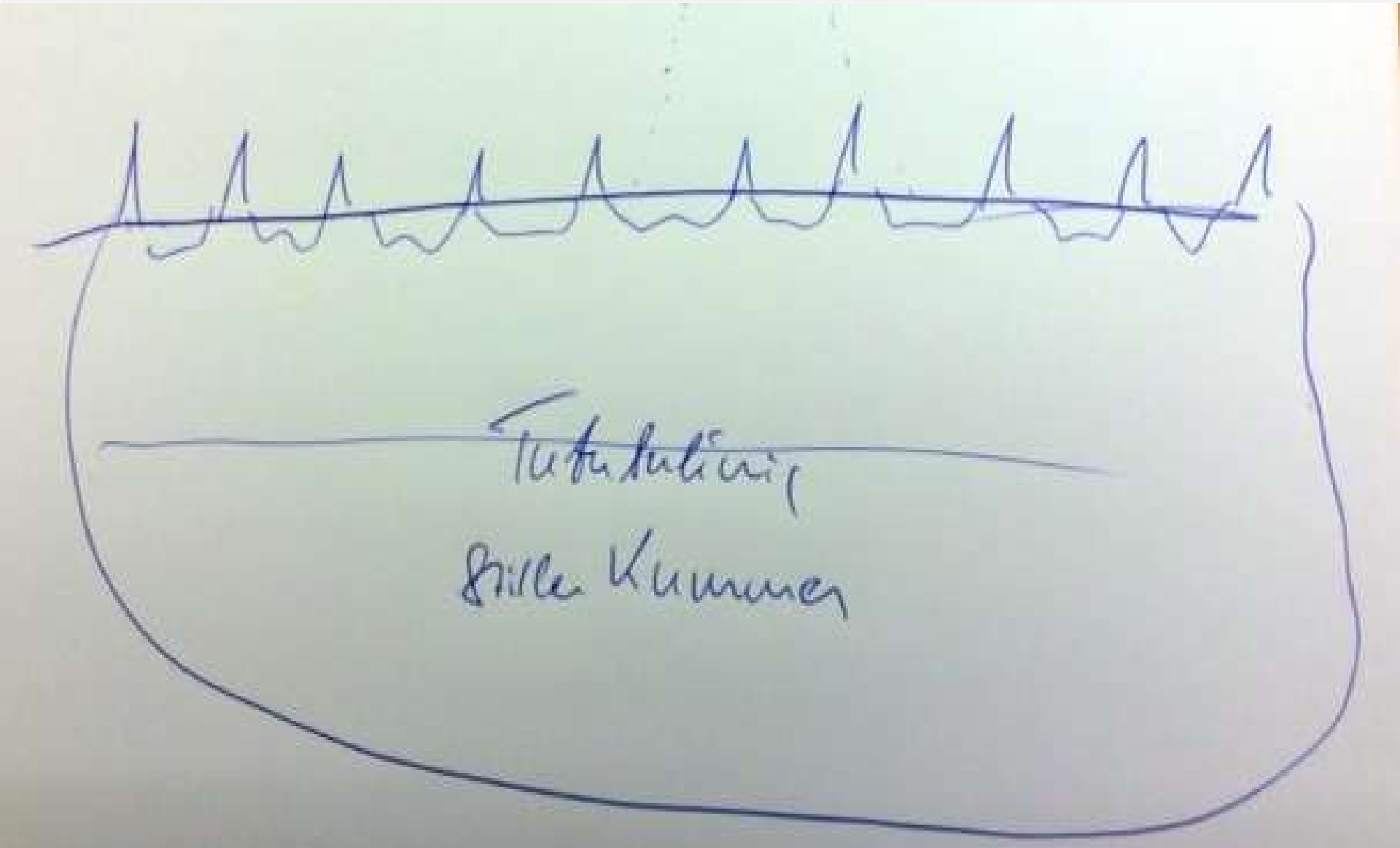

"GLADY" BiGmed

LABO'LIFE-2LEID

1507 CH 34 F1 - CNK 1591-171

Zusammensetzung entsprechend einer Sequenz von 10 Kapseln:

Formel:

Interleukin 1 (IL-1):	C5-10
Interleukin 2 (IL-2):	C5-10
Interleukin 5 (IL-5):	C6-10
Interleukin 6 (IL-6):	C6-10
Interferon Gamma (IFN-γ):	C6-10
Transformierender Wachstumsfaktor Beta (TGF-β):	C10-30
Tumornekrosefaktor Alpha (TNF-α):	C5-10
Desoxyribonukleinsäure:	C8-10
Ribonukleinsäure:	C8-10
Spezifische Nukleinsäure SNA®-HLA I:	C10-16
Spezifische Nukleinsäure SNA®-HLA II:	C10-16

Check-Point - Inhibitoren

- IPILIBUMAB = YERVOY ® CTLA-4-AK
- PEMBROLIZUMAB = PD-1
- NIVOLUMAB = PD-1
- .....

ev. als C6 / per Meso-Therapie

Multi-Wirkstoffe

- Resveratrol
- Curcumin

schöne kohärente Fälle mit Konstitions-Therapie (nach Dr. Spinedi)

1998 - massivst metastasiertes Ov Ca

- Becken
- Beckenknochen
- Jejunum
- Colon
- Zwerchfell
- Mediastinum
- Carcinose peritonei
- Ca125 > 17.000

Ovarial-Ca - 1961

- **Oktober 1998**
  - Infiltration: Ileum, Sigma, Beckenwand, Zwerchfell, Mediastinum, **Ca125=17.500 IE**
- **Palliative OP -->** Chemo
- **Con XM stündlich, „Anti-ox“**
- **März 1999** Vollremission (**Ca19.9=2**)
- **„gesund“ → Dr. Spinedi**

Monika

Analyse

Kohärenter Fall | super Lebenskraf

1) Krebsmittel in Höchstpotenz / Bewährte indikation

2) Konstitutionsmittel folgte nach Gesundung – Q → C

Sr. Huberta Rohrmoser | 1947

- **1987 Ablatio Mamm**
- **1999 Herbst: Lungenmetastasen**
- [H: Carb-an → Phos]
- **2/2000 Grössenabnahme der Rundherde**
- **3/2000 Chemoinduz. Leukop. Krise**
- **6/2000 Progredienz:** Chemo ex
- **8/2000 Clinica St. Croce – Dr. Wurster**
- **9/2000 minimale Befundverbesserung**
- **4/2001 Lunge i.O. [Prof. begeistert]**
- **9/2008** Vollremission **anhaltend**

- **Nimmt weiter Phos / Sep je nach Indik.**

ÜBERREU
THOMAS HARTL • REINHARD HOFER
Geheilt!
WIE MENSCHEN DEN KREBS
BESIEGTEN
TATSACHENBERICHT
VON »UNHEILBAR« KRANKEN

PAIN AWA
Gehalte
Schmerz

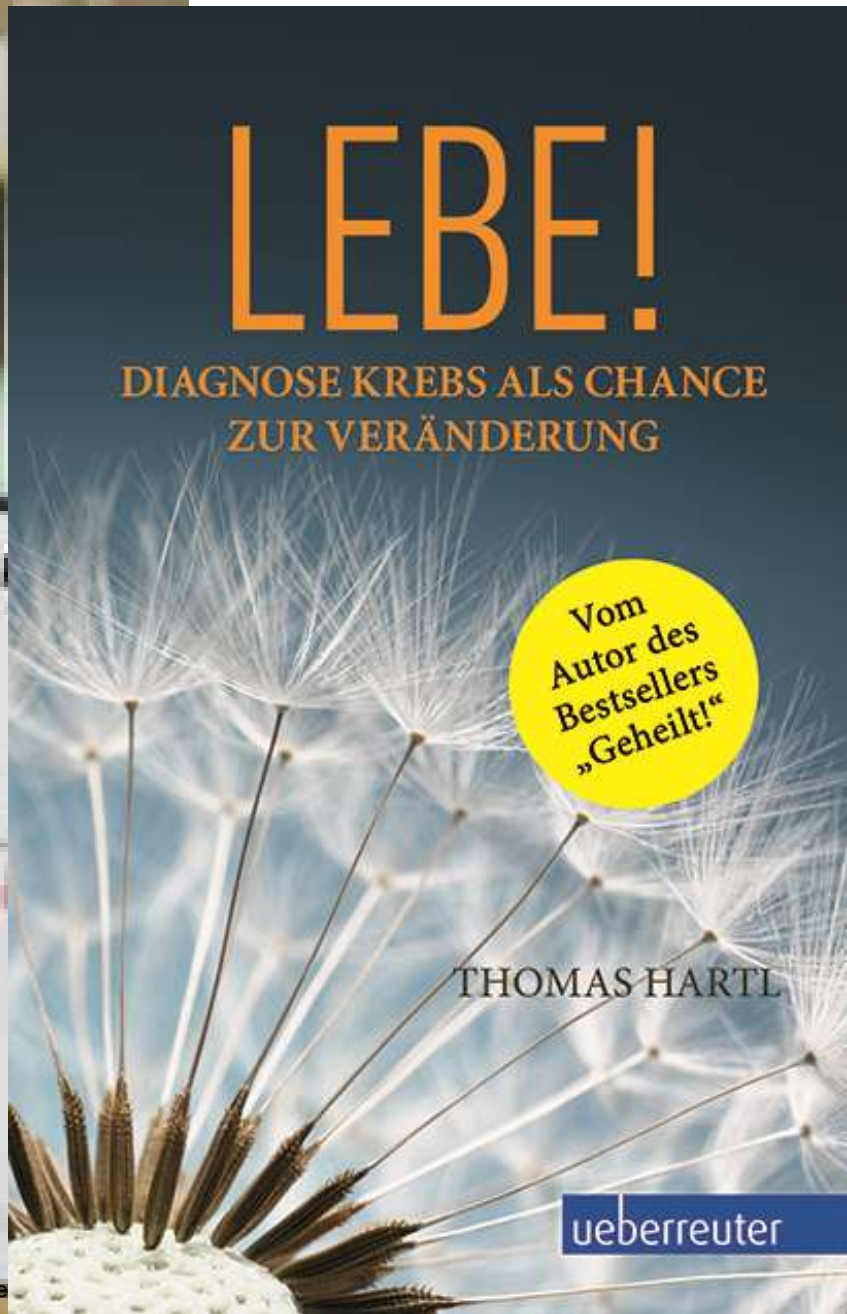
LEBE!
DIAGNOSE KREBS ALS CHANCE
ZUR VERÄNDERUNG
Vom
Autor des
Bestsellers
„Geheilt!“
THOMAS HARTL
ueberreuter

Massiv metast. Stroma-Ovarii-Sarkom

Foto: 15. Juni 2008

Patientin geb:

28. November 1928

Müller-G., 1928

- **2002 –** Stromasarkom Ovar
- **2006 – bei CHE „zufällig“ intraoperativ sichtbare „Metastasen“ (HormRezpt -)**
- **Debulking-OP** Dez. 2006**:**
  - **Colon, Milz, Pankreasschwanz, tw. MagenHW**
  - **Lungenmetastasen bleiben**
  - **(Helixor 3pw, Wobemugos 12pd), Femara**

- **Feb 2007: [H] Sep (Q), Con XM → viel besser**
- **Feb 2008: herdfrei**
- **Sep 2008: Vollremission**

- **€840**

Fr. Möller-Gutenbach L.

1. Ablage 1

1. Rektum - Hämorrhoiden - Schwangerschaft; agg. während der (17) 1
2. Weibliche Genitalien - Metrorrhagie - Frauen; bei - alten Frauen; bei (10) 1
3. Extremitäten - Nägel; Beschwerden der - spröde, brüchige Nägel usw... (51) 1
4. Kopf - Schmerz - Menses - vor - agg. (105) 1
5. Gemüt - Ruhelosigkeit - Menses - vor (33) 1
6. Weibliche Genitalien - Krebs - Uterus (119) 1
7. Extremitäten - Schmerz - Beine - Ischiasnerv - rechts (34) 1
8. Auge - Tränenfluß - Wind agg. (19) 1
9. Allgemeines - Anstrengung; körperliche - amel. (53) 2
10. Abdomen - Schmerz - Leber - Gallenkolik (62) 1
11. Kopf - Haare - Haarausfall - Stellen, an kleinen usw... (31) 1
12. Gemüt - Mitgefühl, Mitleid (95) 1
13. Allgemeines - Hitze - Hitzewallungen - Schweiß - mit (46) 1
14. Brust - Schweiß - Achselhöhlen - übelriechend (43) 1
15. Allgemeines - Essen - Sättigung; nach Essen bis zur - agg. (14) 1
16. Rektum - Stuhldrang - Essen - nach - agg. (29) 1

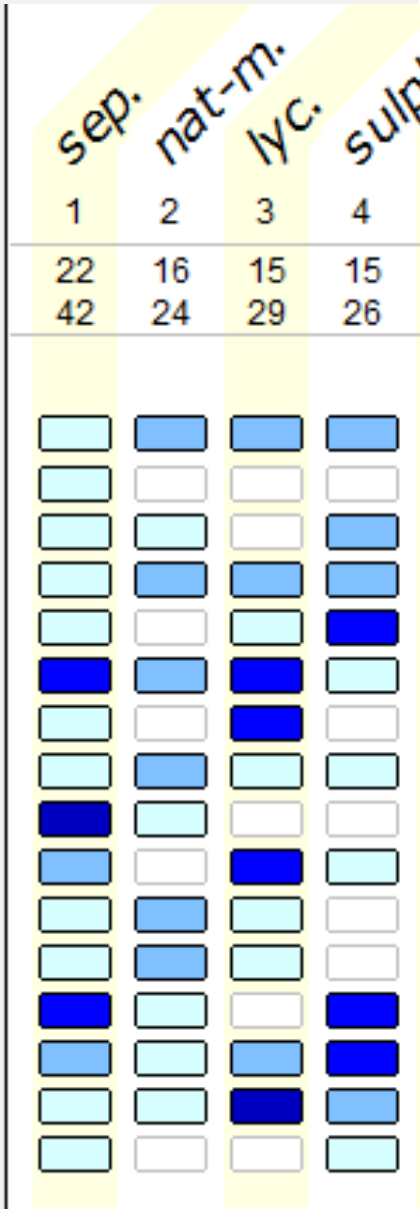

Hoden-Ca → Embryonales Ca → Terratom | 1972



Sept 2006: **Virchow „Zufall“**

- **HodenCa**

bis Juni 07: **4 x PEB → <u>Rezidiv</u>**

- **Embryonales Ca + Teratom**

Dez 07: **4 Zyklen TIPP, Debulking OP - Abdomen → Aszites | Lu-Herde inoperabel**

29. Feb 08: **Ascites-Fistel 700ml/d**



1. Ablage 1

1. Gesicht - Fettig (73) 1
2. Männliche Genitalien - Entzündung - Penis - Eichel (65) 1
3. Nase - Verstopfung - nachts usw... (75) 1
4. Rektum - Hämorrhoiden - äußerlich (88) 1
5. Gemüt - Gewissenhaft, peinlich genau in bezug auf Kleinigkeiten (116) 1
6. Gemüt - Verweilt - vergangenen unangenehmen Ereignissen; bei (80) 1
7. Männliche Genitalien - Krebs - Hoden (19) 0
8. Gemüt - Heikel, pingelig (73) 1
9. Gemüt - Bestimmtheit (46) 1

4. Nicht gewertet

10. Allgemeines - Entzündung - Lymphgefäße, der (40) 1
11. Abdomen - Wassersucht - Aszites (106) 1
12. Rücken - Schmerz - Lumbalregion - stechend (152) 1
13. Haut - Heilt schlecht (81) 1

sulph.	sep.	sil.	lyc.	ars.	gra
1	2	3	4	5	6
11	11	11	10	10	10
21	18	17	22	19	15

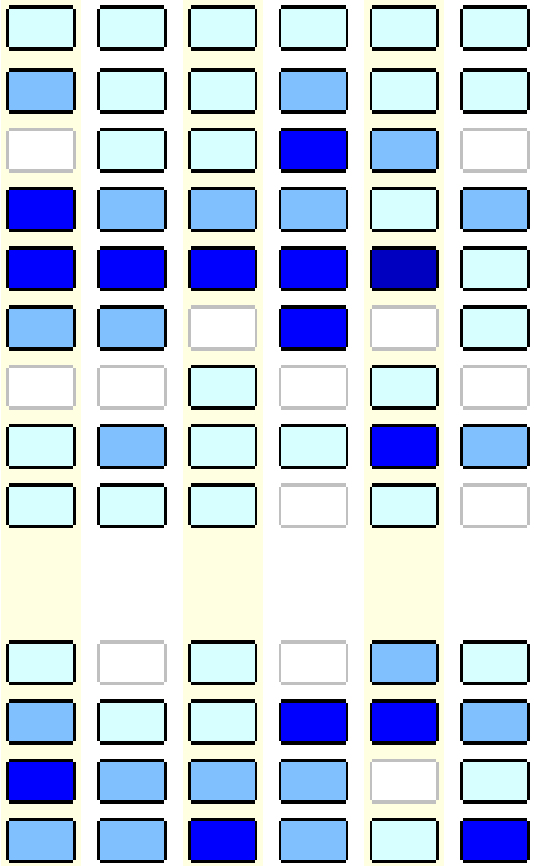

Verlaufsparameter | Start-Datum 25.2.08 | 1 Reihe entspricht

Seminom → Embryonalca → Teratom

	1	2	3	4	5	6	7	8	9	10	11	12
	18.2.	1.3.	2.3.	3.3.	4.3.	5.3.	6.3.	7.3.	8.3.	9.3.	10.3.	
1. Erbrechen	10	8	7	6	5	5	4	4	4	5	4	
2. kalte Füße	10	9	7	6	5	5	4	4	4	5	4	
3. Schatten unter Augen	10	9	7	6	6	6	6	5	5	4	4	
4. Heilungsstörung Port	10	9	8	8	7	7	6	5	4	3	3	
5. Belastbarkeit gering	10	8	8	7	7	7	6	6	5	5	6	
6. Kilometer	10	/	/	/	/							
7. Gewicht	60	61	63	62	60	61	61,5	61	61	61	61,0	
8. geschwollene Füße				10	13	13	12	10	10	9	8	
9. Durchfall							10	10	7	4	4	
10. Fieber / Temperatur										37,8	36,8	
11. Blutdruck										85/50	90/65	
12.												
13. Aszites / Lymphe	10	10	/	/	13	12	12	11	10	9		
14.			Schlauch				entfernt			am		3.3
15. Energie 100 % = optimal	60	60	60	65	65	70	70	70	70	65	70	

Hoden-/Embryonales-/Terratom CA
Systemischer Metastasierung
Aszites-Fistel

- **28.Feb 2008:** „RETZEK“
- **April 2008:** Aszites>
  - **ARBEITET**
- **Mai 2008:** Lungenmetastasen>

Indien – Homöopathie = Volksmedizin

- **Dr. Ramakrishnan** – 5000 Patienten
- **Dr. Prafull Vijayakar** – tausende
- **Alok Parek Clinica** – tausende
  - **100-150 Patienten / Tag**

- **Banerji Group**
  - **1000 Patienten / Tag**
  - **100 Krebspatienten / Tag**



Alok Parek

26.04.2016

Alok Pareek

- **Lokale Mittel**
- **Bewährte Indikationen**
- **Organmittel**
  - **Alle natürlich bestmöglich differenziert**

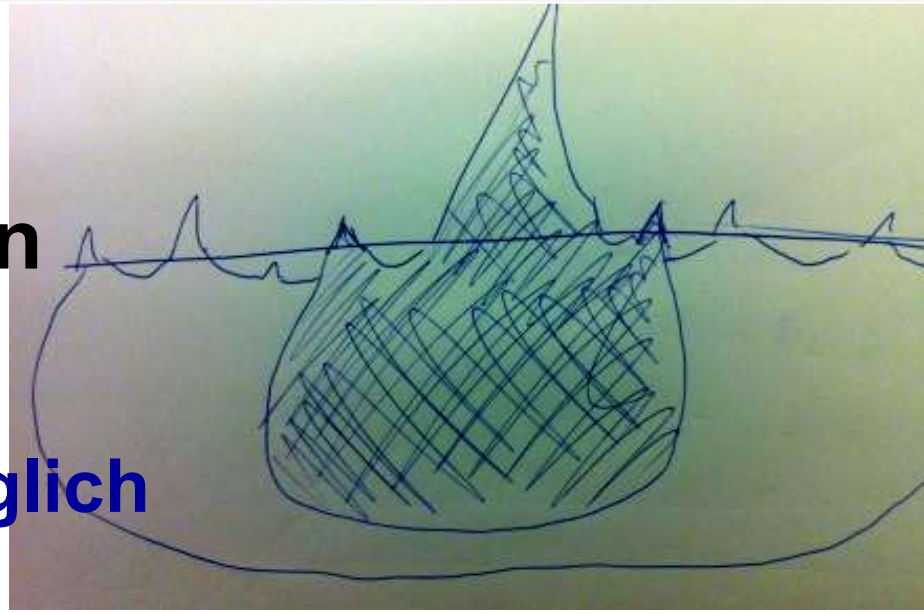

- **Erst nach „Besiegen des Tumors“**
  - **das Konstitutions-Mittel**



Pareek: viele Tricks

- **Urtinkturen**
- **Passiflora 20 Tropfen abends in Wasser schluckweise**
- **Kali-phos Nr 5 Schüssler, 10 Tbl in Wasser über den Tag nehmen**
- **….**

das sind alles ADJUVANTIEN um Lebens-Kraft zu stärken und Endorphine und Melatonin zu erhöhen

ENDORPHINE

- **Schlüssel-Substanzen des Immunsystems und Krebs-Therapie**
- **+/- 40% Krebswachstum – je nach [Endorphine]**
- **→ Wirkung von Beten, Meditieren, Malen, Yoga, GiGong, Sport, …….**

- **"Low Dose Naltrexone" als "künstliches Endorphine": 3mg nach 21h**

Banerji-Klinik Calcutta

- Father and Son + 14 Kollegen in Calcutta
- täglich 1000 - 1200 Patienten, 100 Krebs
- seit 1990 Comp-Datenbank / Auswertung

Banerji-Protokolle

- Durch unglaubliche Patientenzahlen
  - 1000 – 1200 Patienten / Tag
  - erwungener Reduktionismus
  - keine individualisierte Homöopathie
- Über 120 Jahre sammeln von „bewährter Therapie“
- First line | second line Protokoll | bewährte Schmerzmittel und Komplikationsmitttel

Results of Treatment of 17324 Malignant Tumor Cases (1990 – 2005)

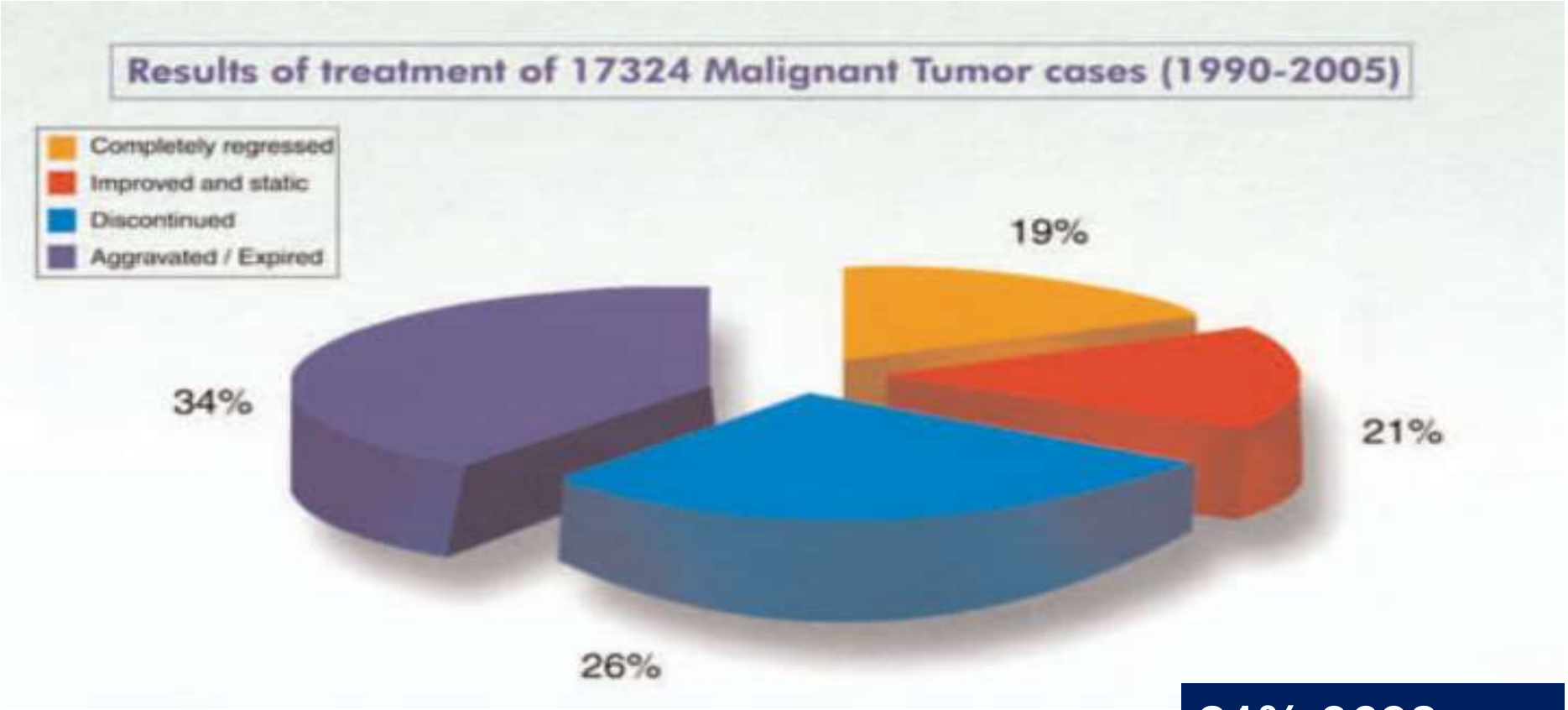

21% 3638
34% 5890
26% 4504
19% 3292

2006: This Graph shows general outcome of our clinics. In 19% cases the malignant tumors were completely regressed which appeared to us very significant.

In 21% cases they were static or improved after treatment.

Over the last two years, there has been a spurt in the number of cancer cases visiting our clinics. It may be mentioned here that the above in-house figure is mainly based on those cases with complete documentation such as scan plates, biopsy slides and such, and the actual number of cancer cases under our treatment exceeds this figure. On an average about 1000 new cancer cases are registered in our clinics every month and in December 2006 we have

(C) Dr. Retzek

einmalig für Homöopathie

- **Banerji Protocols evaluated and validated by The National Cancer institute (NCI), US, Best Case Series (BSC) Program.**

NATIONAL CANCER INSTITUTE®

ONCOLOGY REPORTS 20: 69-74, 2008

Cancer patients treated with the Banerji protocols utilising homoeopathic medicine: A Best Case Series Program of the National Cancer Institute USA

PRASANTA BANERJI[1], DONALD R. CAMPBELL[2] and PRATIP BANERJI[1]

[1]PB Homoeopathic Research Foundation, Kolkata, West Bengal, India;
[2]Saint Luke's Hospital and University of Missouri, Kansas City, MO, USA

Received February 21, 2008; Accepted April 23, 2008

Abstract. Although many studies have been conducted on the role of alternative medicine in the treatment of cancer, only a few reports have been published regarding the total regression of malignant tumors. At the PBH Research Foundation (PBHRF), two of the authors have used homoeopathic therapy to treat many patients with various malignant tumors. The objective of the present study was to have their treatment procedures evaluated and validated by the United States (US)

from cinchona bark induces symptoms similar to malaria (1). These solutions are serially diluted and succussed until the desired potency is produced. According to the World Health Organization (WHO), homoeopathy is the second most used medical system internationally, accounting for more than $1 billion in costs. Twenty to thirty percent of French and German physicians use homoeopathy in clinical practice as cited by WHO, 2001. In Great Britain, 5 homoeopathic

Bronchus-Ca NSCBCa

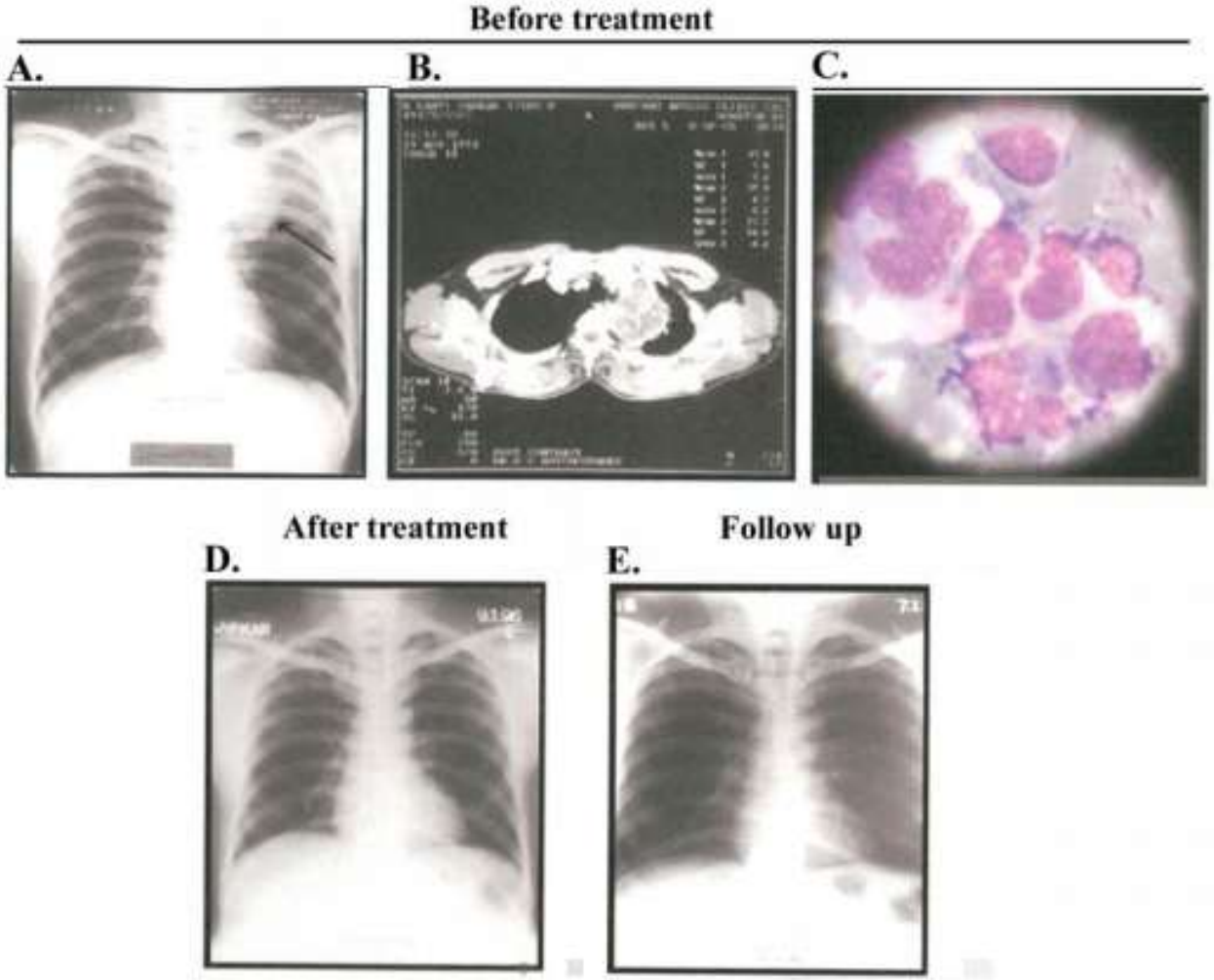

Figure 1. Effect of homoeopathic remedies on lung cancer regression. (A) Chest X-ray exhibits a growth of malignant non-small cell lung carcinoma in the left lung of a 47-year-old male patient. (B) A CT-scan of the chest of the same patient. (C) Histopathology slide of malignant non-small cell lung carcinoma samples collected by FNA from the same patient. (D and E) Chest X-rays show complete regression of tumor growth. Arrow indicates the tumor.

Ösophagus Ca

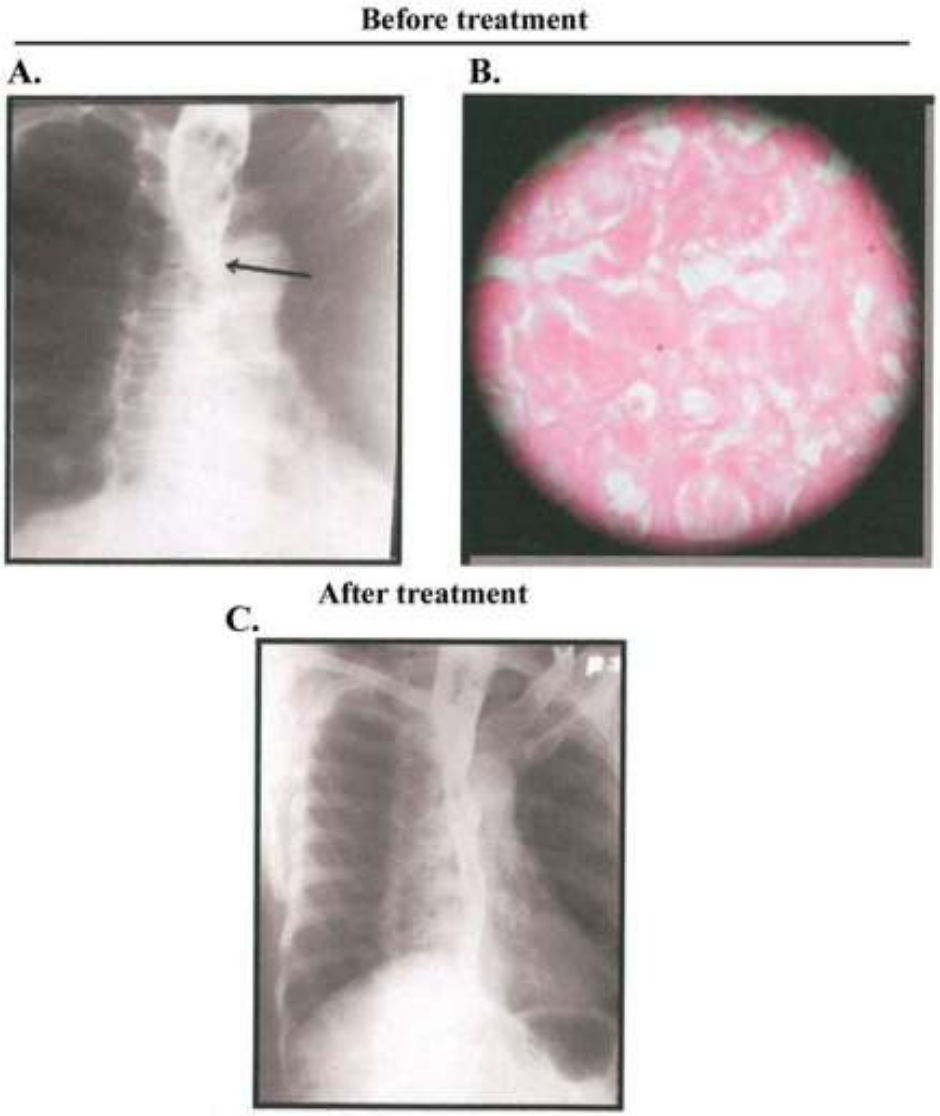

Figure 2. Effect of homoeopathic remedies on oesophageal cancer regression. (A) Barium meal-X-ray exhibits a large proximal filling defect with the dilated portion of the oesophagus of a 75-year-old male patient representing a tumor. (B) A histopathology slide of oesophageal carcinoma samples collected by endoscopy from the same patient. (C) Barium meal-X-ray exhibits a complete regression of the disease. Arrow indicates the tumor.

Osteosarkom

Juni 03

Aug 04

Neuro-Cysticercose

- **Ruta x Calc-phos**
- **25 / 36 geheilt = 70%**

NCBI Resources How To

PubMed.gov
US National Library of Medicine
National Institutes of Health

PubMed

Advanced

Display Settings: Abstract

In Vivo. 2001 Mar-Apr;15(2):181-4.

Intracranial cysticercosis: an effective treatment with alternative medicines.

Banerji P, Banerji P.

PBH Research Foundation, 10/3/1 Elgin Road, Calcutta 700 020, West Bengal, India. pbhrf@giasclol.vsnl.net.in

Abstract

The purpose of this study was to demonstrate the cysticidal activities of Ruta graveolens and calcium phosphate in fractional dilutions as a completely new approach for the treatment of neurocysticercosis in humans. These two homeopathic medicines when given to patients with neurocysticercosis have cured the infection in 25 subjects (69.4%) from a total of 36 patients. Our preliminary results indicate that Ruta graveolens in combination with calcium phosphate must be considered to be a potent cysticidal agent with very little or no side effects.

Sen Pathak

Professor, Genetics
The University of Texas MD Anderson Cancer Cen

Degrees
MS, BS, PHD, PHD

Location
1515 Holcombe Blvd.
Unit 1010
Houston, TX 77030

NCBI Resources How To

PubMed.gov
US National Library of Medicine
National Institutes of Health

PubMed | sen pathak

RSS Save search Advanced

Show additional filters

Article types
Review
more ...

Text availability
Abstract available
Free full text available
Full text available

Publication dates
5 years
10 years
Custom range...

Species
Humans
Other Animals

Clear all

Show additional filters

Display Settings: Summary, 20 per page, Sorted by Recently Added

Results: 1 to 20 of 33

<< First < Prev Page 1 of 2 Ne

1. Meeting report: leaders in translational cancer research meet in udaipur, a historical to
an international symposium on translational cancer research: cancer prevention. Udaip
rajasthan, India, december 16-19, 2011.
Gandhi V, Mehta K, Pathak S, Aggarwal BB.
Anticancer Res. 2013 Apr;33(4):1777-81.
PMID: 23564834 [PubMed - in process]
Related citations

2. Response 1.
Pathak S.
Int J Yoga. 2012 Jan;5(1):75-6. No abstract available.
PMID: 22346073 [PubMed] Free PMC Article
Related citations

3. City of temples discusses signaling templates in cancer cells. Third International Symp
Translational Cancer Research: Cell Signaling & Cancer Therapy. Bhubaneswar, Orissa
December 18th through 21st, 2009.
Gandhi V, Mehta K, Pathak S, Ravindran B, Mishra S, Aggarwal BB.
Anticancer Res. 2010 Jun;30(6):2477-80.
PMID: 20651411 [PubMed - indexed for MEDLINE]
Related citations

Zusammenarbeit Pathak - Banerji

- **15 Hirntumor-Patienten / USA**

- **6 von 7 Gliom & Glioblastom-Patienten komplette Regression ausschliesslich Homöopathie**

- **In an accompanying *in vitro* laboratory study, scientists noticed that the remedies induced death-signalling pathways in the cancer cells (Int J Oncol, 2003; 23: 975–82).**

Pathak / Banerji Studie 2003

- **HL-60 | B-Zellen | m Melanoma | hGlioblastom-Zellen**
- **15 Patienten | 6/7 Gliome geheilt mit RUTA**

PubMed.gov
US National Library of Medicine
National Institutes of Health

PubMed

Advanced

Display Settings: Abstract

Send to:

Int J Oncol. 2003 Oct;23(4):975-82.

Ruta 6 selectively induces cell death in brain cancer cells but proliferation in normal peripheral blood lymphocytes: A novel treatment for human brain cancer.

Pathak S, Multani AS, Banerji P, Banerji P.

Department of Molecular Genetics, M.D. Anderson Cancer Center, Houston, TX 77030, USA. pathak_sen@yahoo.com

Abstract

Although conventional chemotherapies are used to treat patients with malignancies, damage to normal cells is problematic. Blood-forming bone marrow cells are the most adversely affected. It is therefore necessary to find alternative agents that can kill cancer cells but have minimal effects on normal cells. We investigated the brain cancer cell-killing activity of a homeopathic medicine, Ruta, isolated from a plant, Ruta graveolens. We treated human brain cancer and HL-60 leukemia cells, normal B-lymphoid cells, and murine melanoma cells in vitro with different concentrations of Ruta in combination with Ca3(PO4)2. Fifteen patients diagnosed with intracranial tumors were treated with Ruta 6 and Ca3(PO4)2. Of these 15 patients, 6 of the 7 glioma patients showed complete regression of tumors. Normal human blood lymphocytes, B-lymphoid cells, and brain cancer cells treated with Ruta in vitro were examined for telomere dynamics, mitotic catastrophe, and apoptosis to understand the possible mechanism of cell-killing, using conventional and molecular cytogenetic techniques. Both in vivo and in vitro results showed induction of survival-signaling pathways in normal lymphocytes and induction of death-signaling pathways in brain cancer cells. Cancer cell death was initiated by telomere erosion and completed through mitotic catastrophe events. We propose that Ruta in combination with Ca3(PO4)2 could be used for effective treatment of brain cancers, particularly glioma.

2010 – in vitro Studie

- **MD-Anderson Cancer Center, Houston Tx, USA**
- **2010: Brustkrebs-Protokoll Mittel → Apoptose in Brustkrebs-Zellen nicht in normalen Brust-Zellen**
- **publiziert im Int. J. Oncol 2010**

Int J Oncol. 2010 Feb;36(2):395-403.

Cytotoxic effects of ultra-diluted remedies on breast cancer cells.

Frenkel M, Mishra BM, Sen S, Yang P, Pawlus A, Vence L, Leblanc A, Cohen L, Banerji P, Banerji P.

Integrative Medicine Program-Unit 145, Department of Molecular Pathology, The University of Texas M.D. Anderson Cancer Center, Houston, TX 77030-4009, USA. frenkelm@netvision.net.il

Abstract

The use of ultra-diluted natural products in the management of disease and treatment of cancer has generated a lot of interest and controversy. We conducted an in vitro study to determine if products prescribed by a clinic in India have any effect on breast cancer cell lines. We studied four ultra-diluted remedies (Carcinosin, Phytolacca, Conium and Thuja) against two human breast adenocarcinoma cell lines (MCF-7 and MDA-MB-231) and a cell line derived from immortalized normal human mammary epithelial cells (HMLE). The remedies exerted preferential cytotoxic effects against the two breast cancer cell lines, causing cell cycle delay/arrest and apoptosis. These effects were accompanied by altered expression of the cell cycle regulatory proteins, including downregulation of phosphorylated Rb and upregulation of the CDK inhibitor p27, which were likely responsible for the cell cycle delay/arrest as well as induction of the apoptotic cascade that manifested in the activation of caspase 7 and cleavage of PARP in the treated cells. The findings demonstrate biological activity of these natural products when presented at ultra-diluted doses. Further in-depth studies with additional cell lines and animal models are warranted to explore the clinical applicability of these agents.

2012: Ruta C200 | HOCHPOTENZ-Wirkung

- **Vergleich von Ruta C200 mit Ruta-Extrakt**
- **beide effektiv in Zellkultur → Apoptose**

Integr Cancer Ther. 2012 Jun;11(2):172-82. doi: 10.1177/1534735411400310. Epub 2011 Jul 19.

Induction of apoptosis of tumor cells by some potentiated homeopathic drugs: implications on mechanism of action.

Preethi K, Ellanghiyil S, Kuttan G, Kuttan R.

Amala Cancer Research Centre, Thrissur, Kerala, India.

Abstract

BACKGROUND: Homoeopathic medicines treat diseases, including cancer, using ultradiluted preparations. Earlier studies indicated that homoeopathic medicines are cytotoxic to tumor cells and reduced animal tumors. However, the mechanism of homoeopathic medicines at the cellular level is not known.

METHODS: The following drugs were used in the study: Ruta 200C, Carcinosinum 200C, Hydrastis 200C, Thuja 200C, and Thuja 1M. These drugs were tested for their ability to induce apoptosis as seen by morphology, DNA laddering, expression of genes related to apoptosis, and TUNEL assay. Similarly, the effect of homoeopathic medicines on apoptosis was measured by microarray analysis. Activity of Ruta 200C was compared with that of the mother tincture.

RESULTS: Ruta 200C produced morphological changes in the Dalton's lymphoma ascites tumor cells and induced DNA laddering. Carcinosinum 200C increased apoptotic gene p53 and Ruta 200C decreased antiapoptotic gene Bcl2. Administration of potentiated homoeopathic drugs to tumor-bearing mice induced TUNEL-positive cells in the tumor, showing increased apoptosis of tumor cells. Microarray analysis of cells treated with homoeopathic drugs indicated that many enzymes related to apoptosis were increased by homoeopathic drugs.

CONCLUSION: These data indicate that apoptosis is one of the mechanisms of tumor reduction of homeopathic drugs. A comparison of potentiated drugs with their mother tincture indicated that the potentiated drugs have biological activity similar to that of their mother tincture in spite of ultradilution.

Chromosomen und Ruta

Normale Metaphase	**Dicentrische Metaphase Chromatid-brüche Triradiale Konfiguration**	**Endoreduplizierte metaphase mit extensiver Chromosomen Fragmentierung durch Ruta i Zellkultur**

RUTA als KREBS-MITTEL

(c) Dr. Retzek

Colon, Brust, Prostata - Krebs

NCBI Resources How To

PubMed.gov
US National Library of Medicine
National Institutes of Health

PubMed

Advanced

Display Settings: Abstract

Send to:

Anticancer Res. 2011 Jan;31(1):233-41.

Ruta graveolens extract induces DNA damage pathways and blocks Akt activation to inhibit cancer cell proliferation and survival.

Fadlalla K, Watson A, Yehualaeshet T, Turner T, Samuel T.

Department of Pathobiology, Center for Cancer Research, Tuskegee, AL 36088, USA.

Abstract

BACKGROUND: Ruta graveolens is a medicinal herb that has been used for centuries against various ailments. This study examined the anticancer properties of the herb using cancer cell lines.

MATERIALS AND METHODS: Methanolic extract of R. graveolens was tested on colon, breast and prostate cancer cells. Viability, cell cycle profiles, clonogenicity and capase activation were measured. Induction and subcellular localizations of p53, 53BP1 and γ-H2AX proteins were examined.

RESULTS: The extract dose-dependently decreased the viability and the clonogenicity of treated cells and induced G_2/M arrest, aberrant mitoses, and caspase-3 activation. It also induced the p53 pathway and focal concentration of the DNA damage response proteins 53BP1 and γ-H2AX. Moreover, the levels of phospho-Akt and cyclin B1 were reduced by treatment, whereas only cyclin B1 was reduced in normal dermal fibroblasts.

CONCLUSION: R. graveolens extract contains bioactive compounds which, independently of known photoactivatable mechanisms, potently inhibit cancer cell proliferation and survival through multiple targets.

2007 Ruta 200 auf Xeno-Transplantate

- **50 bzw. 70% Verlängerung der ÜLZ**
  - **Ehrlich Ascites Carcinoma / Daltons Lymphoma Ascites Mäusen**
- **96% Reduktion Tu-Volumens (Ruta erst ab 31 Tag der Tumor Inokulation)**

Asian Pac J Cancer Prev. 2007 Jul-Sep;8(3):390-4.

Effect of homeopathic medicines on transplanted tumors in mice.

Es S, Kuttan G, Kc P, Kuttan R.

Amala Cancer Research Centre, Amala Nagar, Thrissur, Kerala State, India. 680555.

Abstract

Ultra low doses used in homeopathic medicines are reported to have healing potential for various diseases but their action remains controversial. In this study we have investigated the antitumour and antimetastatic activity of selected homeopathic medicines against transplanted tumours in mice. It was found that Ruta graveolens 200c and Hydrastis canadensis 200c significantly increased the lifespan of Ehrlich Ascites Carcinoma and Dalton's Lymphoma Ascites induced tumour-bearing animals by 49.7%, and 69.4% respectively. Moreover there was 95.6% and 95.8% reduction of solid tumour volume in Ruta 200c and Hydrastis 200c treated animals on the 31st day after tumour inoculation. Hydrastis 1M given orally significantly inhibited the growth of developed solid tumours produced by DLA cells and increased the lifespan of tumour bearing animals. Some 9 out of 15 animals with developed tumors were completely tumour free after treatment with Hydrastis 1M. Significant anti-metastatic activity was also found in B16F-10 melanoma-bearing animals treated with Thuja1M, Hydrastis 1M and Lycopodium1M. This was evident from the inhibition of lung tumour nodule formation, morphological and histopathological analysis of lung and decreased levels of gamma-GT in serum, a cellular marker of proliferation. These findings support that homeopathic preparations of Ruta and Hydrastis have significant antitumour activity. The mechanism of action of these medicines is not known at present.

2008 Knochenmarks-Zell-Schädigung - Ruta 200

- **30d lang Ruta c200 gegeben**

CAVE: Homöopathie ist nicht Nebenwirkungs-frei

Regeln müssen beachtet werden – Ausbildung notwendig

Administration of the extract (1,000 mg/kg.b.wt) over a period of 30 days also resulted in damage to cellular DNA as evidenced by comet formation where the comet parameters such as percentage DNA in tail, tail length, tail moment of the bone marrow cells were increased several fold over control values. The comet tail moment of the bone marrow cells increased from 4.5 to 50.2 after the extract treatment. Administration of Ruta 200C for 5 consecutive days increased the tail moment to 11.7. These results indicate that Ruta graveolens and Ruta 200C may induce genotoxicity in animals.

CAVE: tägliche Wirklichkeit

- „Ärzte“ pendeln homöopathische Mittel, die in Hochpotenzen mehrmals täglich gegeben werden
- Body-Talk-Tanten geben Hochpotenzen mehrmals täglich über Monate
- E
  B
  H
- „I
  n
- Astrologen erstellen homöopathische Therapien
- Apotheker, Friseure, …. ….. …

Psychosen, extreme vegetative Reiz-Zustände, schwerste Angstzustände, Autoimmun-Krankheiten, homöopathische „Untherapierbarkeit“

Kritik an „Routine“

- **Homöopathie ist bei Nichtbeachtung einiger Regeln ernsthaft NW-Behaftet**
  - **ARSEN-Todesfall ohne Arsen im Körper durch Ars D6**



Eine ungewollte Arzneimittelprüfung mit letalem Ausgang

Ch. Reiter*, Ch. Abermann**

Calcium-phosphorikum D3 - 2 x 2 Tbl
Ruta C6 – 2 x täglich 2 Tropfen

Gliom im Stammhirn, inop.

- Schänkl Christian
- Phos / Sulph
- Video vom 16. Sept 2015

Stationärer Aufenthalt von 2014-03-05 bis 2014-03-12

Sehr geehrter Herr Dr. Retzek,

Diagnose
C71.9 N.cerebri non op
V. a. höhergradigen hirneigenen Tumor
Erstdiagnose 2/2014

Therapie
6.3.2014 bis 22.4.2014: Radiotherapie im Bereich der Tumorregion, des Mesencephalons bis 59,4 Gy mit einer Einzeldosis von 1,8 Gy. Es erfolgte eine intensitätsmodulierte Radiotherapie in Arc Technik.
Simultan erhielt der Pat. die Chemotherapie mit Temodal 75 mg/m² KOF pro Tag an Bestrahlungstagen (Tagesdosis 150 mg).

Gliom im Stammhirn, inop.

- Febr 2014 **Gliom 3cm, Mesenceph bzw. Crus Cerebri**
  - **aktuell RADIATIO / TEMODAL**
    - **Sulph: schlagartig schlechter gefühlt / Zucken sofort weg → PHOS, Cad-sulph | BANERJI | DCA**
- Sept 2014: **TU nicht kleiner (Arzt: zufrieden), multiple Parästhesien/Ausfälle**
    - **nochmal Chemo bis Oktober**
- Okt 2014: **Sulph → sofort besser**
- Dez 2014: **Tu = weg**
- Jän 2015: **arbeitet | Mai: Basketball**

Gliom im Stammhirn, inop.

- **Schänkl Christian**
- **Phos / Sulph**
- **Video vom 16. Sept 2015**

DEVA
loc. Riva del Garda

Glioblastom Stammhirn seit 2002

Glioblast 2002

Temodal / Radiatio

Rezidiv

SULPH Q

2012 > Homöo

Nach 6 Mo Rez.

SULPH amel.

Vorgehensweise Dr. Retzek

- **Anamnese: 2-3h**
  - **klassisch-homöopathische Anamnese**
  - **"Dr. Spinedi"**
  - **Repertorisation während Anamnese**
- **Beratung**
  - **Ernährung**
  - **Orthomolekular & Adjuvantien**
- **Verlaufs-Analyse mit VP**
  - **Re-Anamnese je nach Bedarf**

rez.metast. Melanom



rez. metast. Melanom

- 2014 Weihnachten : 4tes Rezidiv
  - seit 2012 Schläfe → LK → Mundboden
  - 1 x IPILIBUMAB Nov14 = CTL-4 Inhibitor
    - Damit 30% 5j-ÜL bei Dauer-Th | Chemo: 10% ÜL
- zwetschkengrosse Mu-Boden-Metastase
- „zwanghaft genau | extremer Ehrgeiz“ extremster Stress | Triathleth: ARS30 2pd + Aur-met 200 opm
- Rose Bengale intratumoral
  - 10% Lösung | halbes TU-Volumen

rez.metast. Melanom



Repertorisation „MELANOM-Person“

Ablage 1

1. Gemüt - Gewissenhaft, peinlich genau in bezug auf Kleinigkei... (117) 1
2. Allgemeines - Anstrengung; körperliche - amel. (55) 1
3. Gemüt - Verlassen zu sein; Gefühl - Isolation; Gefühl von (73) 1
4. Gemüt - Beschwerden durch - Kränkung, Demütigung (79) 1
5. Extremitäten - Nägel; Beschwerden der - Farbe, verfärbt - blau (18) 1
6. Persönliches Kapitel - Temperatur Konstitution - Kalt (166) 1
7. Gemüt - Erwartungsspannung (92) 1
8. Gemüt - Ehrgeiz - erhöht, vermehrt, sehr ehrgeizig (71) 1
9. Allgemeines - Krebsleiden - Melanom (19) 1
10. Gemüt - Wahnideen - anerkannt, geschätzt; sie würde nicht (29) 1
11. Gemüt - Unzufrieden - sich selbst, mit (66) 1
12. Gemüt - Wahnideen - vernachlässigt - Pflichten vernachlässig... (32) 1

Klassische Homöopathie

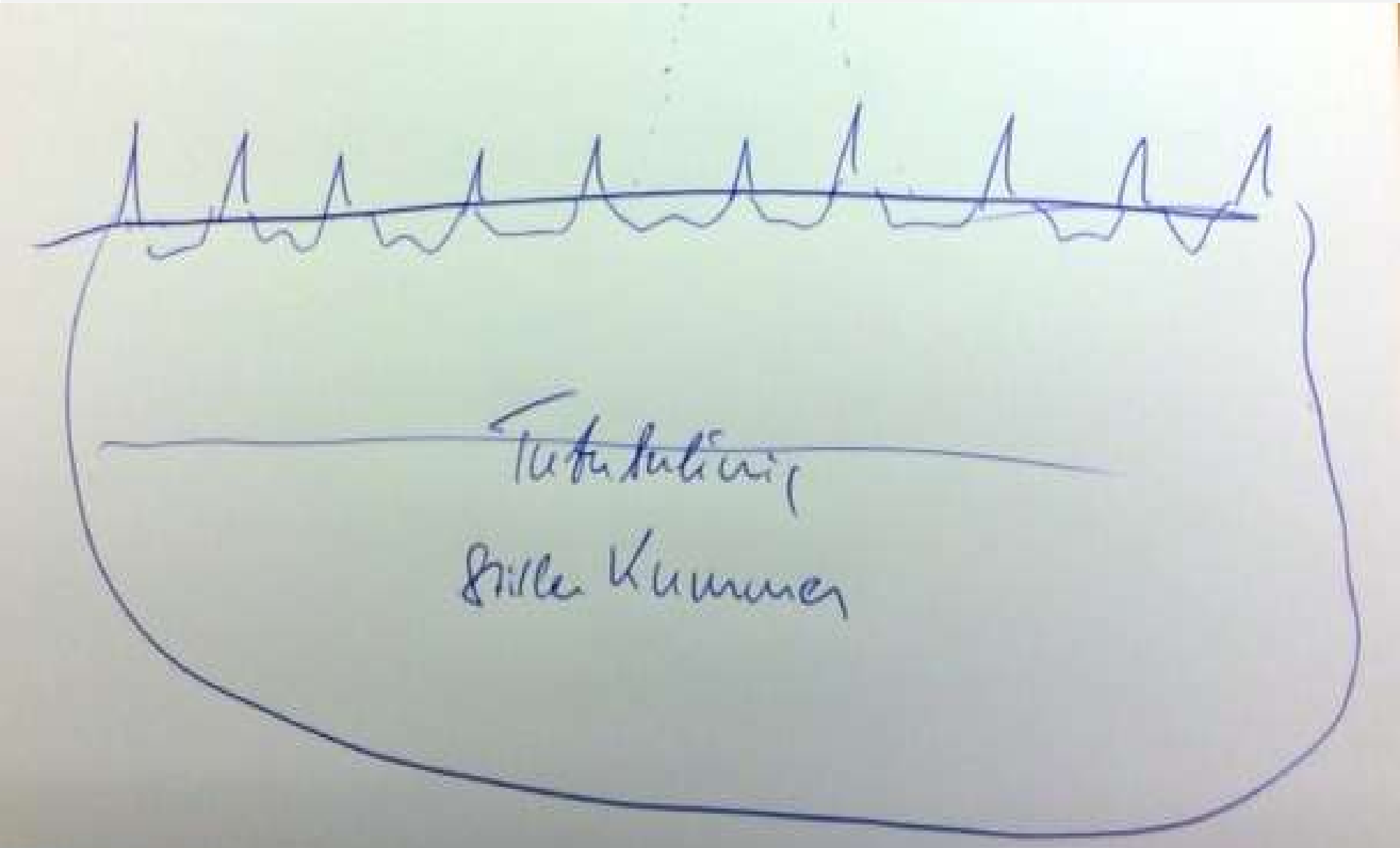

Repertorisation „Melanom-Krebs“

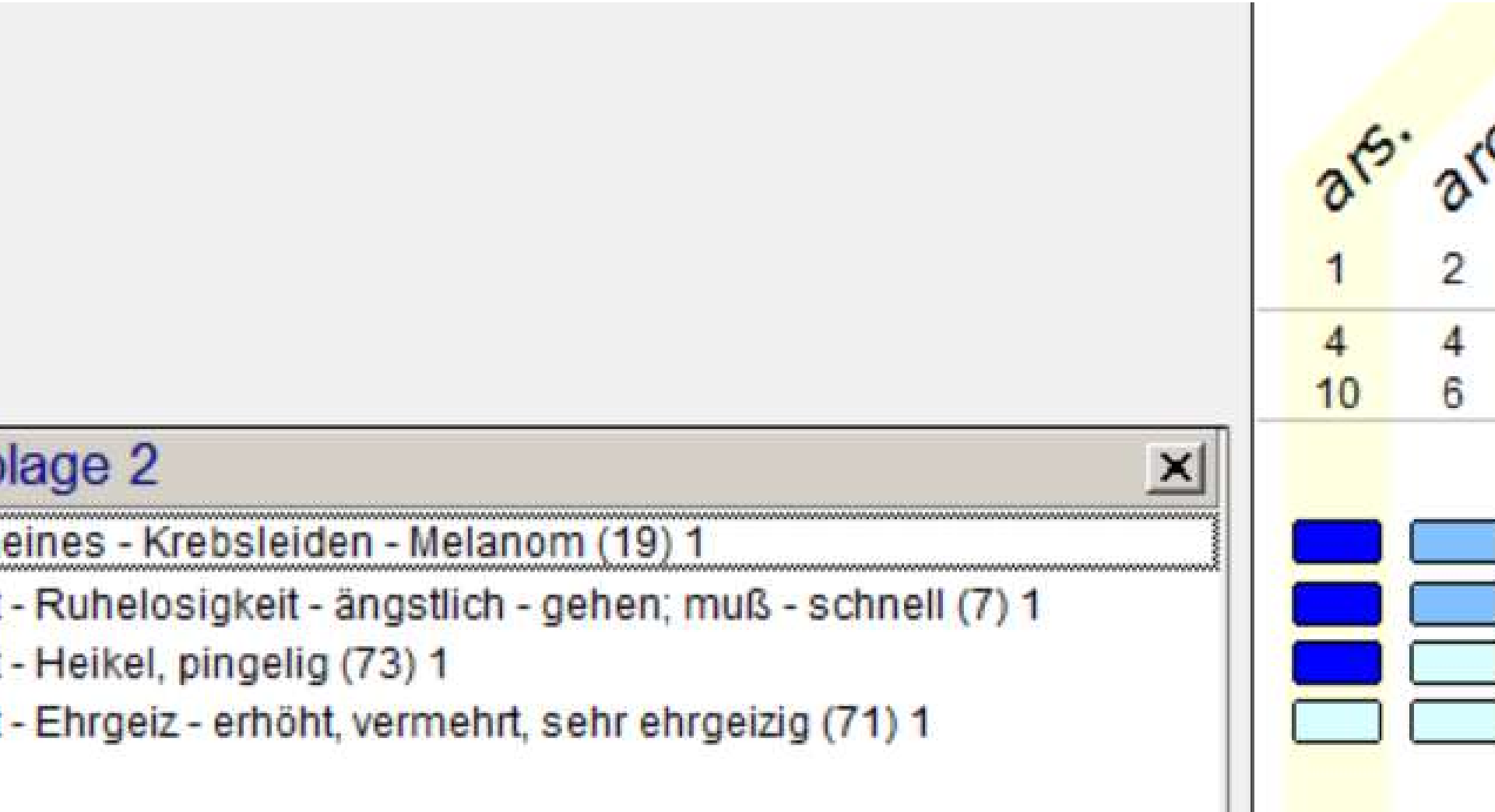

Einseitige Erkrankung (inkohärent)

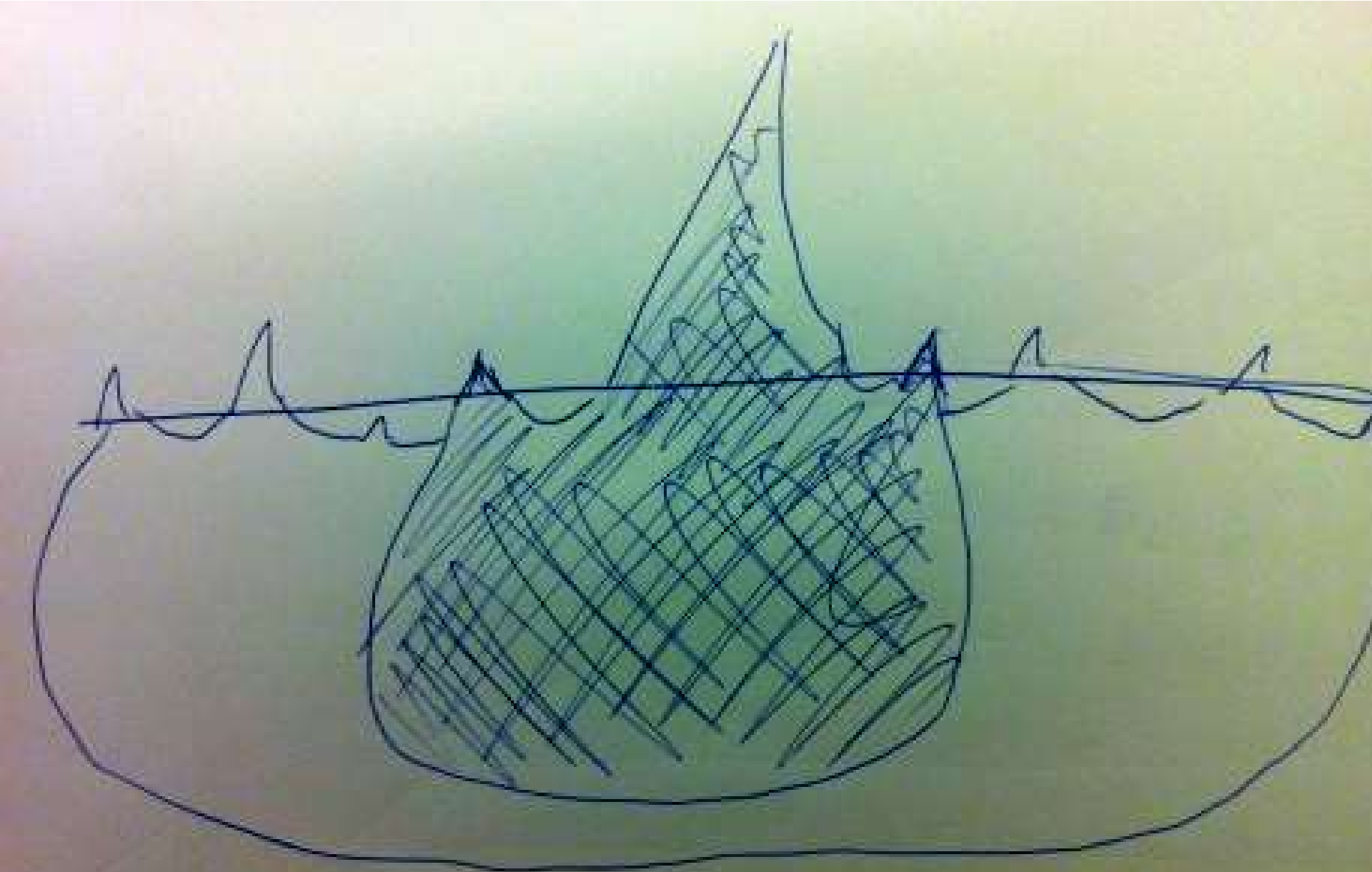

2013 Schwester Ingrid

2013 Schwester von Monika - Ingrid

- **Pankreaskopf-Karzinom < 2cm**
- **Zufallsbefund bei VU → erhöhte LFP**
- **Operation, kommt post OP**
- **Sepia LM-Potenzen**
- **„Paracelsus-Infusion“ inkl. ELEC**
- **3 x Chemo >**

- super blutwerte!
- geht arbeiten wd. Therapien

- **ANALYSE**
- **1) kohärent / konstitutionell**
- **2) Genetisch**
- **3) Adjuvantien**



Rezid. MC II

Rezid. MC IV - Verlauf

- **22. August 03 Anamnese**
  - **MC dext 1997, 7cm**
  - **Neoadj Chemo für 2 Jahre**
  - **1999 OP**
  - **Dann CHEMO**
  - **Radiato**
- **Dezember 02: Druckstelle nach Mammographie**

Rezio MC

Rez. MC 5

- „bevor ich noch mal ins KH gehe sterbe ich“

- Interessanten Mental State
- Streit, Aggression im Umfeld, fährt täglich „heim“ (Heimweh = carb-an)
- Extremer TIERBEZUG

- Androct 200 i Praxis, Androct 30 2pd weiter

MC 18

- **Telefonat**
- **1. Okt 04**

- **Telefonat**
- **3. Juni 05**

- **nachtelefoniert bi 2010**

GENETIK: Con. | CML+Brustkrebs / NHL

- ukozyten
- ach AB
- ukos !!
- !!!
- rfekt“

SCHN: 2001 metast. Hoden-Carcinom

agen stationär

rosse Metastase

mmt

OP

der Familie:

zum Carcinom nach Trauma

sche Störung

1.

Al der (27) 3

M (11) 1

Allgemeines - Verletzungen - Drüsen, der (18) 3

Konstitutionell SULPH

1. Ablage 1

1. Männliche Genitalien - Krebs - Hoden (19) 1
2. Allgemeines - Krebsleiden - Drüsen usw... (34) 1
3. Sehen - Zickzacklinien (24) 1
4. Abdomen - Vergrößert - Leber (95) 1
5. Extremitäten - Schweiß - Füße - übelriechend (66) 1
6. Ohr - Ohrschmalz - vermehrt (43) 1
7. Rücken - Steifheit - Zervikalregion - Nacken (107) 1
8. Abdomen - Zusammenschnürung - Hypochondrien - Binde; wie von einer (12) 1
9. Haut - Narben - schmerzhaft (29) 0
10. Extremitäten - Schweregefühl - Unterschenkel (134) 1
11. Extremitäten - Nägel; Beschwerden der - eingewachsene Zehennägel (31) 1
12. Extremitäten - Nägel; Beschwerden der - Abblättern der Nägel (25) 0
13. Allgemeines - Speisen und Getränke - Milch - Verlangen (111) 1
14. Nase - Nasenbluten - reichlich (20) 0
15. Zähne - Bröckelig usw... (32) 1

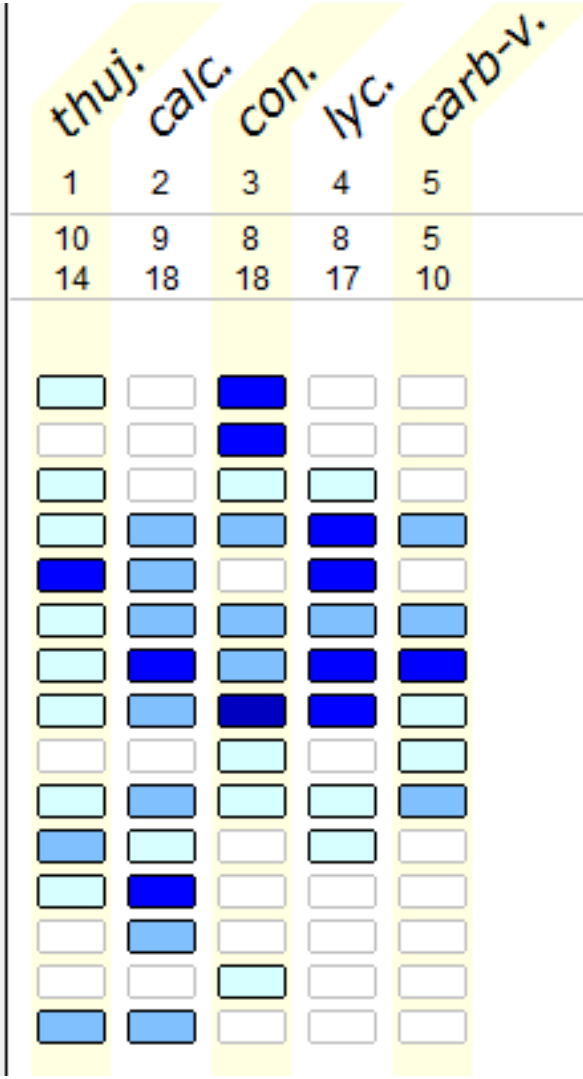

Hoden-Carcinom - Fortsetzung

- 2005: **FSME-Impfung**
- **kurz danach Anstieg AFP**
- **US: pathologische LK**

- **erneut treten CONIUM – Symptome auf:**
  - **Ohrschmalz, Schwindel, Engegefühl ...**

- **bekommt bis 2011 Conium → Sulph**

2007 COUSINE - TubenCa li, G3 pT3c

Pleuraerguss (Carcinose?) | Rundherde der Lunge

- Sept 07: CONIUM 200 → Con XM
- Jän 08: Leukopenie → Lach Q6
- Febr. 08: Con XM abw Thuja XM opw
- Juni 08: Con 50M abw. Thuja 50M opm
  - seither alles rückläufig
  - 4 Wurzelherde wurden gerissen!
- Dez 08: Thuja CM
- März 09: Taxus 200 | Juni 09: Tax200
- Sept 09: Taxus M
- Jän 10: Con200 x Thuj200 abw opw
- Juni 10: ConM → ThujM (8Wo)
- April 11: ConM → ThujM
- Sept 11: ConM → ThujM → ConXM → ThujXM
- Sept 12: Bar-m M → Thuj M → Sulph M → Bar-m M e2m
- April 13: detto
- Sept 13: Hirschgeweih

metastas. TubenCa

- **Hitzig, Misstrauisch, Wortfehler!**

1. Ablage 1

1. Gemüt - Fehler; macht - Sprechen, beim - Worte - falsche Worte; benutzt (89) 1
2. Gemüt - Argwöhnisch, mißtrauisch (146) 1
3. Gemüt - Verweilt - vergangenen unangenehmen Ereignissen; bei (80) 1
4. Weibliche Genitalien - Verhärtung - Ovarien (mit allen Unterrubriken) (32) 1
5. Persönliches Kapitel - Durst-Verhalten - Durstig (79) 1
6. Gemüt - Religiöse Gemütsstörungen, Störungen in bezug auf die Religiosität - bes... (84) 1
7. Gesicht - Exkoriation, Wundheit - Mundwinkel (32) 1

2. Ablage 2

8. Gemüt - Tadelt andere (62) 1
9. Gemüt - Unordentlich (22) 1



2010 Schwester: Hilde Steiniga NHL

- Juli 2010: Non Hodgkin Lymphom II
  - Organisations-Leiterin, begleitet Pfarrgemeinderäte über 1j
  - Ausser Krampfadern u Ecchymose 2000 n.a.
  - liebt WIND, reisen! Autofahren mit offenem Fenster (Aesculus als Konst-Mittel?)
  - AUR-M (3 x die M verkleppert in nä Mo)
  - Aur-m tut allgemein gut, aber keine Vg an Knoten
- Dez 2010: immer noch Lymphom (trotz Chemo)
  - Con XM „Familien-Mittel“

Schwester: Hilde Steiniga II

- Feb 2011: immer noch Knoten (kleiner)
  - Mikroimmun-Therapie: 2LEID, 2LC1
- April 2011: „könnte Welt niederreissen“ weiter LK, immer noch Chemo
  - Con200 täglich
- Juni: PET sauber
- Seither: Sulph / Con in gr. Abständen

Adjuvantien ERNÄHRUNG

- **Ernährung**
  - Ketogen zur Chemo bei PET+ oder TKTL+
  - NO: Getreide, Kuh-Milch
  - 400g Gemüse: Kohl(sprossen), Kraut, Kruziferen – möglichst geschnitten/gehachelt
    - 50% Roh
  - Leinsamen, Leinöl, Rapsöl
    - Leinöl-Majonnaise
  - Bio-Zitronenschalen - Smoothie

Adjuvantien DARM

- **DÜNNDARM**
  - **Omnibiotik 10, Symbiolact, Lactobac, Symbioflor Enterococcus**
- **SANUM 1 x / Woche 1 Kapsel**
  - **UTILIN (Bac. Subtilis)**
  - **RECARCIN (Bac. Firmis)**
  - **Curcumin**
- **DICKDARM**
  - **Mutaflor**

Adjuvantien ORTHOs

- **Phyto-Therapeutika**
  - **Hydrastis, Carduus, Thuja, Phytolacca, Taraxakum …. TINKTUR**
  - **Leber-Nierentee**
- **Anti-Oxidantien**
  - **VitC, Smoothie**
  - **DETOX**

Adjuvantien TU-Modifikatoren

- LDN 3mg 21h
- Basenpulver: -carbonat / citrat – 2ML pd
  - Wechsel-Kuren: 1 Wo BP – 1 Wo Pause
- Metformin 2 x 500
- Cimetidin 2 x 400
- Artesunat + Eisen
- Curcumin, EGCG, LUGOL

DETOX

- ZEOLITH: Panaceo, Mapurit, „Zeolith-Retzek“, Betonit
- DMSA 10mg/kg – alle 6 Wo
  - oder DMPS 250mg i.v. – alle 6-8 Wo
- NAC 600 2 x 1
- MSM / DMSO (Spray)

Paracelsus-Infusion

- 100 ml Bicarb 8.4%
- 30-60g Ascorbinsäure, Ferritin < 100 EISEN!
- [250mg DMPS oder 600mg Glutathion]
- Ubichinon comp. Heel
- Zitronensäure-zyklus Heel
- [Zink]
- 100-400mg Procain

multiple Lungen-Metastasen bei bilateralem prä-menopausalem Mamma-Karzinom

Bilat polilokuläres MammaCa ER+++ | 25. Sept 2013

- 40 Lu-Metastasen, Skelettmetastasen, mediast. u axillä LK | Tumorboard wait&see, AromataseH

Keine klare Konstitution

- Hitzig +++, durstig, saftig, hunger agg, sportlich, Manager, Chefin zuhause, immer gesund vorher

„pathologische Simile“: Con/Phyt abwechseln (200/e2w verkleppert)

- Adjuvantien: LDN, Darmaufbau, Smoothie, Melatonin 1 Innovazym, BP, Legalon, Curcumin, Fischöl, L/N-Tee, alle 6 Wo DMSA, VitD

4 Wo: Lu-Metas -50%, LK

VERLAUF

- **Sept 2013:**
- **März 2014: Lungen-Metas fast weg**

Andrea II

- 2 Mo später KontrollAnamnese: 11.12.13
  - Nagelpilz>
  - Chloasma auf Stirn
  - Ruheloser
- 11.März 2014 KoAnamnese: DB MamaTu abgenommen und kleiner
  - Arbeitet wieder, Hungerangst ++/-, hitzigkeit besser, Chloasma stark, schaut nicht sooo gut aus, Tumor schrumpft/hart/derb, HEUSCHNUPFEN stärker (vor 8j vorhanden)
  - Träume von Einbrechern (die sie ermorden) → Kontrolle
  - Von Osteopathen: Benzinum, Xyladecor, Pertussinum c15 seit Wochen
  - Keine Hungerintoleranz, Hitzigkeit >> IODUM LM3
- 25.März: CT: Lu-Meta fast weg, LK frei
  - Schöne Träume von Tochter

M Andrea III

- Juni?
  - Re Brust: 3 neue Herde
  - Vibrieren im Kopf 10, „fühle mich nicht so wohl“, Hitzig +++ Sepia LM3
- 19. Juli: CT: Lu-Meta weg
  - Träume: Sex m Ex
  - Zittrig bei Hunger 10, Hitzig++, Durstig, Ohrenschmalz 2, Wortfindungsstörung 13
  - Neuen Herde stehen, schaut super aus „fühle mich sehr wohl“ → Sepia gutes Tu-Mittel, aber Konstitutionell Sulph
- 1. Oktober: sehr gut, sehr stabil
  - Sepia schon bei LM9

r Andrea IIII

- Oktober: bei Douwes/Bad Aibling
  - Bengal Rose intratumoral
  - Hormon-Creme: Estriol/Progesteron
  - Metformin zusätzlich
- 14. Dez 14 Kontrolle
  - Inzwischen Sep LM11, „Tumore gewachsen weil unterdosiert“ (nur 1 TL)
  - Herpes OS li (erstmals seit 4j)
  - Hitzig, Trinke gerne 3l spontan
  - Nimmt sich Jause mit, falls Stau auf Autobahn
  - Geht manchmal ins Hotel um Ruhe zu haben
  - Freunde gerne, sie sucht sich die aus die ihr heute grad Passen

RAC Tumor-Test

KREBS = 90°

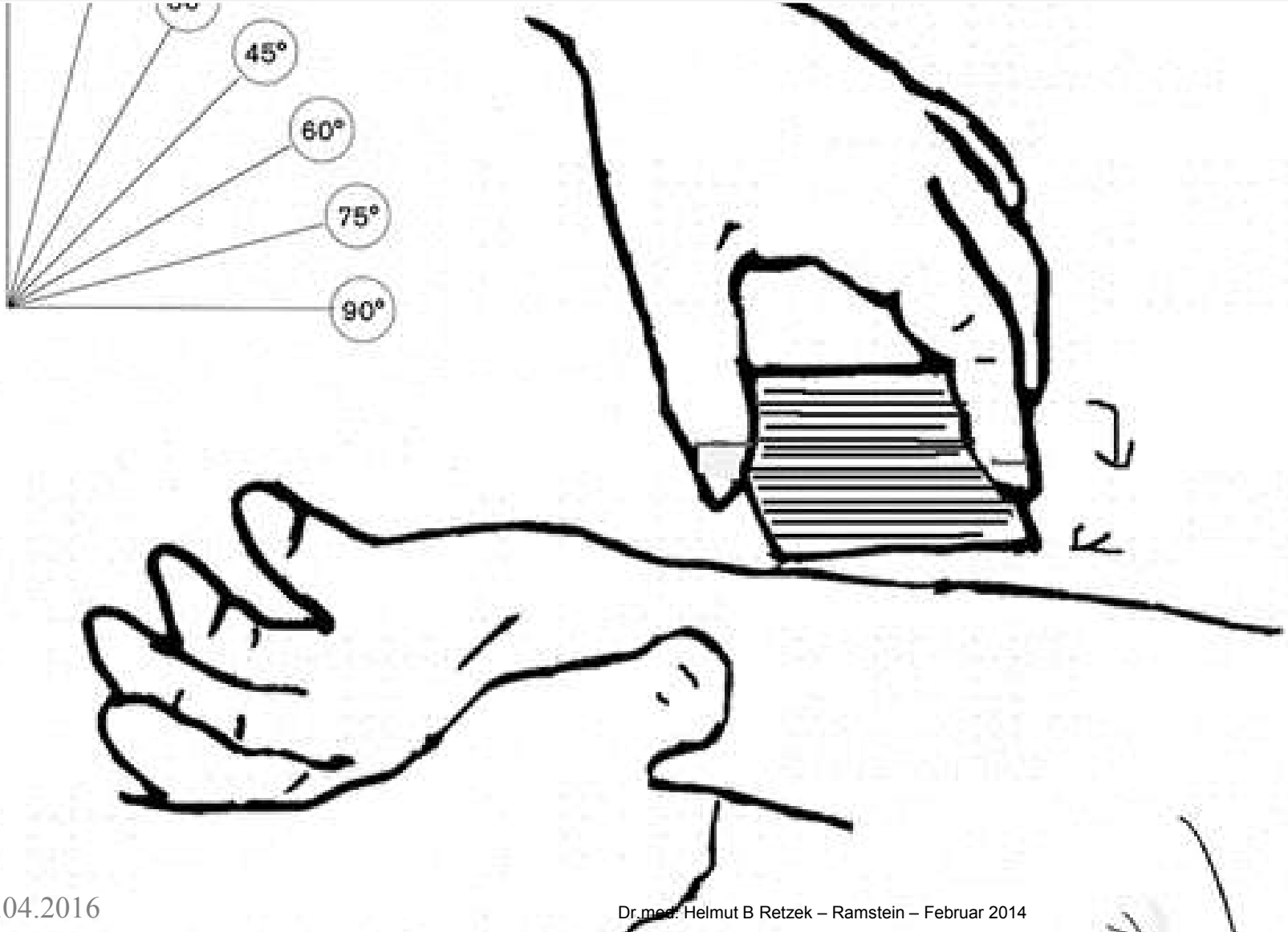

RAC: Thomas TECHAU
www.techau-resonator.de

Zoladex

neue Entwicklungen seit 2014

- BET-7 GALVANO-Therapie
  - Martina Kondritz, Pullweiler/KÖLN
- Hyperthermie IRATHERM 1000
  - Milde Ganzkörper-Hyperthermie bis 39.5
- RAC – Polfilter – Tumor-Messungen
- Applied Kinesiologie TU-Messungen OMURA
- WEBER Frequenzlaser: Rot, Blau, Grün
- Haemo-Laser, Oxyven, Humazona, Vega-Check
  - geplant: CRS, Haeckl Hyperthermie, Colon-Hydro

multipl. Lu & Kn-Metas MC

- PrimärTu 2002
- NOV 2014 "unerträgl Schmerzen„
  - Allopathisch: XGEVA, Zoladex, Nolvadex

00:45

Ferber Ernestine | VIDEO

- **Meldet sich im November 2014 an**
- Multiple Skelett-Metastasen und Lungen-Metastasen **bei Rezidiv eines MammaCa, Erst-Tumor 2002 „unerträgl. Schmerzen“**
  - **Schulmedizinisch: Zoladex+Nolvadex, XGeva**
- **Bekommt „normalen Termin“ (Wartezeit!)**
  - **ehrlichgesagt wegen „Sinnlosigkeit“ und Müdigkeit des Behandlers**
- **Aber wir senden „Adjuvantien / Orthos“**

von Dr. Retzek Nov-2014

- DCA
- Melatonin **20mg nachts**
- LDN **3ml abends**
- Basenpulver **2x1 ML nach 1 Wo 1x1**
- Vit-D **von 30 Tr/Wo → 20/d**
- Löwenzahnwurzelpulver **1TL im** BioZitronen-Smoothie
- DMSA **1x Wo - 4 Wochen lang**
  - –nachher Selen /ZInk
- Metformin **500 2x1**
- Cimetitin **400 2x1.**
- **wöch-abwechs CON / PHYT C200**

von Dr Putz

Wobenzym

Omnistress/Darm

Q10

Maxi-Calc

Basenpulver

Erst-Termin 7. Jän 2015

- Sepia Grundtyp (fleissig, sportlich)
- Jetzt Conium-Zeichen
  - Harte eingezogene Warze in indurierter Brust
  - Ohrenschmalz vermehrt
  - muss plötzl alles aufschreiben, stumpfer
- Ursprünglich Mega-Schmerzen: konnte kein Glas mehr heben
- → Conium Q3 (seit Februar Sepia Q)

MC Rosa Fil	1 (6) Vor	2 7.1.	3 10.1	4 13.1	5 16.1.	6 17.1.	7 20.1.	8	9				13	14	15
1. Rückenschmerzen	10	~~0~~													
2. Rippenschmerzen	10	~~0~~													
3. Hüfte	10	2	2	2		3	3								
4. re Busen hart	10	4	3	3		2	2								
5. re -u- schmerzhaft	10	~~0~~													
6. -u- steht aus	10	~~0~~			Dauerverordnung	1	0								
7. Kraut/Blähungen	10	10					0								
8. Mundtrockenheit	10	10	10	10		9	5								
9. Würzen/Brot/Semmel	10	10				9	5								
10. Holsich	10	10				5	0								
11. Urinverlust	10	10	10	9		8	5								
12. Müdigkeit	10	5	5	5		4	4								
13. Kopf	10	10	9	8		8	5								
14. Konzentration	10	10	10	9		8	5								
15. Energie	60%	80%	70%*	80%		80%	80%								

September 2015 | Färber Ernestine

- PET: kein TU mehr nachweisbar
- 100% Leistungsfähigkeit
- Lymphschwellung Brust
- RAC-Test: nur contralat. Brust

ultipl metastas MC Rezidiv i Remission 9-Sept-2015
00:01

Andrea M. März 2016 – Std4 MC

GENETIK | konstitut. | Ni/Bl/PCa

GENETIK | konstitut. | Ni/Bl/PCa

- Z.n. OP Ni / Blase / Prostata
- → Anfällig für Tumore

- Hauptbeschwerden aber
  - rezidiv. Striktur der Urethra
  - > 40x Bougierung

- seit Homöopathie gesund geblieben, Strikturen weggeblieben

Narben & Strikturen auflösen

- **THIOSINAMINUM C6 – täglich – für lange Zeit geben**

Video Barga Lothar

Cholangiozell-Carcinom – metast.

Fr. Landmeier Anni

- Cholangiozelluläres Ca Std4, ED 25.4.08
- primär ausgedehnte Metastasierung
- ossär lat Clavikuladrittel re
- cervikale Lymphadenopathie bis 1,5cm
- submandibuläre RF (5,5cm DM)
- pulmonale Metas

1. Ablage 1

1. Abdomen - Vergrößert - Leber (95) 1
2. Äußerer Hals - Schwellung - Halsdrüsen (168) 1
3. Nase - Nasenbluten - morgens (81) 1
4. Gemüt - Furcht - hochgelegenen Orten; vor (109) 1
5. Gemüt - Selbstvertrauen - Mangel an Selbstvertrauen - Selbstherabsetzung; Selt... (37) 1
6. Extremitäten - Phlegmasia alba dolens (44) 1
7. Gemüt - Verlassen zu sein; Gefühl (188) 1
8. Gemüt - Furcht - Krankheit, vor drohender (159) 1
9. Gemüt - Trost - amel. (30) 1
10. Allgemeines - Schmerzlosigkeit gewöhnlich schmerzhafter Beschwerden (28) 1
11. Persönliches Kapitel - Durst-Verhalten - Durstlos (48) 1
12. Gemüt - Erwartungsspannung (91) 3
13. Brust - Herzklopfen - Angst - mit (144) 1
14. Gemüt - Schreckliches und traurige Geschichten greifen sie stark an (67) 1
15. Rücken - Schmerz - Lumbalregion - rechts (mit allen Unterrubriken) (23) 1

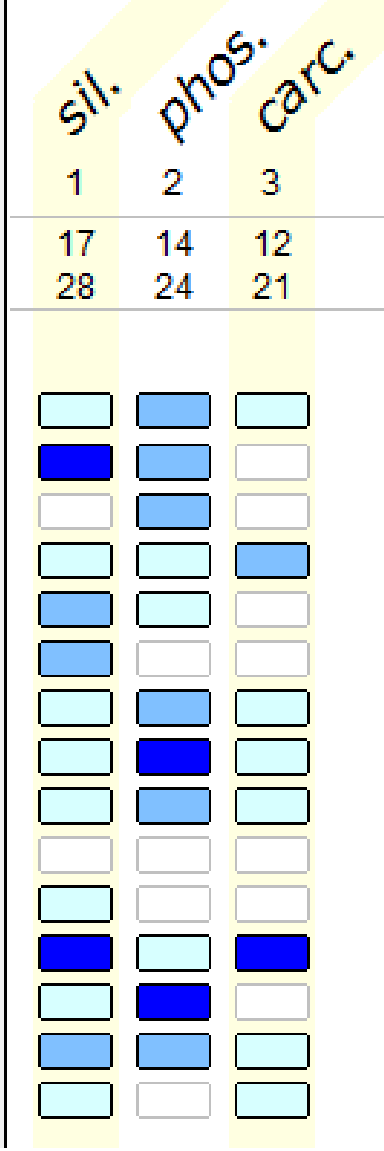

- **kaum Effekt: Phos, Sil, Nit-Ac, Lyc, Sep, Carc, Thuj, Cadm-Phos,**

CholangioPalliativ-Fall – Urtinktur i.v.

- 1ml Chelidonium Urtinktur i.v. 1:10 verdünnt
- 1 x pro Woche

Verlauf

- Juni 2008 EA, „austherapiert“, 6 Wo
- Sep. 2009 „fühle mich völlig gesund“
- Dez. 2009 Ko: 1cm gewachsen
- Chemo: Jänner +

Cholangio-Karzinom

- "Spezifikum": Chelidonium
- Meso-Therapie mit Chelidonium Homaccord über Leber
- 1ml Chel. Tinktur 1:20 i.v.

Johannes über Vaters Leberkrebs 12-jän-15.MOV

Adjuvantien-Therapie HCC in ethyl. Cirrh hep.

- **Jän 11: HCC, Leberzirr, Spiegeltrinker, DM2**
  - **Leber/Nierentee:** Fol/Rdx Tarax, Hb Card-mar, Fol. Menth Pip, Solidag, Urtika, Millefol aa 140
  - **Chel D6 + Card-mar C30 : 3 x 5 Tropfen**
  - **Hydr D2 Spray: 1 x 1 Hub**
- **Febr 12 – OA-Fraktur ad OP i Spital**
  - **Komplikation (wirkt wie Asthma-Anfall oder Herzinfarkt, wird so behandelt), bis er dort Alkohol bekommt**
- **Jänner 15: Video mit Sohn: Tu völlig regressiv, Tu-Marker 0**

Ö-Ca lokal LK-metastasiert

Felix J. – metast. Neuroblast geb. 24. März 2004

Metast. Neuroblastom bei Säugling geb. 16.3.04

- Neuroblastom – intrathrorakal 5 x 5 x 5
- 16. April 2004: **intubiert Intensiv-Abt [H:Con. Carb-v] - Chemo**
- **25. April: Biopsie**
- **28. April: Extubiert**
- **1. Juni: 3te Chemo – 4,2 cm**
- **7. Juni: Leber-Schwellung, Fissur i Rektum**
- **4. Juli:** Chemo ex NW>
- **8. August: Uratsteine,Tu 2 x 2 x 2**
- **13. August - <u>16 LEBERMETASTASEN 2cm</u>**
- **26. August** NN-Metastase -0,6cm [Calendula]
- **5. Oktober: Vanillinsäure ↓ Metast gering ↓ NSE 30**

- 11. März 2005: **NSE 90 – Metastasen ↓**
- **16. April →** ATYP. PNEUMONIE li UL **(Sulph)**
- **27. April CRP 68, FIEBER bis 39,5 (Sulph)**
- **2. Mai 2005 → nur noch** 1 Lebermetastase **CRP 36**
- **27. Juli 2005 → Vollremission**
- **23. März 2006 → Influenza (Sulph)**
- **2. Juni 2006 → Husten (Puls)**

- **Jetzt 12 Jahre alt – gesund!**

HOMÖO i Onkologie

- **Dr. Retzek**

  "unter all den erlernten und angewendeten Methoden ist die Homöopathie bei weitem das umfangreichste, mächtigste und erstaunlichste Heilsystem, wenn wir ein passendes Mittel finden"

Nachschau

- Geschichte
  - Hahnemann / Fürst Schwarzenberg
  - Feldmarschall Radetzkys Orbital-Tumor
  - Eli Jones / Emil Schlegel
- Aktuelle "Meister"
  - Dr. Dario Spinedi / Dr. Jens Wurster
    - Clinica St. Croce / Locarno / CH
  - Inder
    - Pareek, Banerjis

Nachschau

- physiologische Wg von Niedrig-Potenzen
  - Dr. Gilbert Glady / Mikroimmuntherapie / BiGmed
  - Wirkdauer von Potenzen
- kohärente / inkohärente Störungen
  - Konstitution | Pathologie
- "bewährte Indikationen"
- Ruta in der Pubmed (Banerji)
- Repertorisieren

Fälle

1. Schwester Huberta – Std 4 – 18j Remission
2. "schmale" Fr. Gerber - Std 4 - 1j stable / amel
3. Hoden-Carcinom - Std 4 - 8j Remission
4. 80j "Möller-Gutenbrun" - Std4 - 4j Remission +
5. Schimpl Christian - Stammhirn Glioblastom - 1.5j
6. Mathias - Glioblastom - 14 Jahre (Rezidiv nach 12j)
7. Hans-Peter Triathleth - St4 rez. Melanom - 1.5j Remission
8. Sterrer Monika - Str4 Ov-Ca 17600 Ca125 - 18j Remission | Schulmed
9. Schwester - Pankreas Ca Std. 2 - 2j Remission | Schulmed
10. Skorpion - exulz MC - 13 Jahre Remssion | Schulmed
11. Wotschitzky - Familie - multiple Tumore - alle gesund | Schulmed
12. Andrea / München - Std 4 - schöne Regression seit 3j
13. "massivsten Schmerzen - Std 4 - Remission seit einigen Monaten
14. exulz Sternal-Metastase - massives Hämatom - Std 3b - Remission seit 6 Monaten
15. Cholangio-Ca - Std 4 - 2j Palliation
16. Berger - multiple Tu / Strikturen - gesund
17. Alkoholiker-Vater - HCC - Regression
18. Ö-Ca - Stadium 3b - 2j Remission
19. Felix - Std4 Neuroblastom - 11j Remission

Take Home

- Homöopathie tw. "wundsam"
- einfache "klinische Homöopathie" wirkt am besten bei Krebs-Erkrankungen
  - bewährte Indikationen
  - relativ leicht zu erlernen
  - Pareek, Banerji, Eli Jones als Einstieg
- super Ergänzung zur "normalen" integrativen Onkologie

Take Home

- **Ruta C200 – 1 x / Monat – gutes Krebsmittel, viele Studien**
- **Wirk-Dauer von Mitteln beachten,**
  - **nicht überdosieren – das schadet**
  - **Homöo überdosiert = Nebenwirkungen**
- **Schüssler 5 (Kali-phos) 10 Tabletten in Wasser über den Tag "Nervenruhe und Energie"**
- **Passionsblumentinktur 20 Tropfen abends → Endorphine !!**

TAKE HOME

- **Gliome nach Banerji**: **Ruta C6 + Calc-phos D3** **2 x täglich**
- **Mamma-Carcinom**: **Conium c30 x Phytolacca c30** **2 x wöchentlich**
- **Narben/Strikturen:** **Thiosinaminum C6** **täglich**
- **Cholangio-Karzinom**: **Schöllkraut (Chelidonium) Tinktur i.v. oder Potenz-Ampulle per Meso über Leber**

HOMÖO in der Onkologie

entscheiden Sie selber!

Dr. med. Helmut Retzek
klassische Homöopathie

Danke für ihre Aufmerksamkeit!!